
Proteinosis Alveolar Pulmonar: Estudio ultraestructural de cuatro casos.

*Liseloth Garrido¹, Teresa Gledhill², Milena Martín³, Eduardo Caleiras²,
David Parada² y Jorge García Tamayo².*

1Departamento de Patología, Hospital José Ignacio Baldó, ²Instituto Anatomopatológico, Universidad Central de Venezuela, Caracas,

³Departamento de Patología, Universidad de Carabobo, Valencia, Venezuela.

Palabras claves: Pulmón, proteinosis, inmunosupresión.

Resumen. La Proteinosis Alveolar Pulmonar (PAP) es una enfermedad pulmonar difusa, poco frecuente, caracterizada por el depósito anormal de material lipoproteínico PAS positivo en los alvéolos. Se ha asociado, principalmente, a alteraciones del estado inmunológico y a infecciones secundarias. Se estudiaron cuatro casos con diagnóstico histológico de PAP. En dos casos se demostró infección sistémica por *Histoplasma capsulatum* y asociación a estados de inmunodeficiencia (SIDA y desnutrición), un caso con *Pneumocystis carinii* y SIDA, y un caso sin patología asociada. El estudio ultraestructural mostró material granular electron denso, figuras de mielina concéntricas y cuerpos osmiofílicos de tamaño variable. Se observaron estructuras levaduriformes, trofozoitos y quistes en la luz alveolar, en los casos de Histoplasmosis e infección por *Pneumocystis carinii*, respectivamente. En uno de los casos, los neutrófilos circulantes mostraron inclusiones cristaloides intranucleares. Enfatizamos la necesidad de considerar esta entidad en el diagnóstico diferencial de pacientes inmunosuprimidos con infiltrados pulmonares.

Pulmonary Alveolar Proteinosis: An ultrastructural study of four cases.

Invest Clin 38(1): 25 - 37, 1997.

Key words: Lung, proteinosis, immunodeficiency.

Abstract. Pulmonary Alveolar Proteinosis (PAP) is a rare and diffuse lung disease characterized by the abnormal deposition of PAS positive, lipo-

proteinaceous material in the alveolar spaces. It has been related, mainly, to alterations in the immune state and to secondary infections. We studied four cases of PAP diagnosed by light microscopy. In two cases we were able to demonstrate disseminated Histoplasmosis related to immunodeficiency states (AIDS and malnutrition), one case with *Pneumocystis carinii* infection and AIDS, and one case with no related pathology. Granular and electron dense material, concentric myelin figures, and variable-sized osmiophilic bodies were observed by electron microscopy. We found yeast-like structures, trophozoites and cysts in the alveolar spaces, in the Histoplasmosis and *Pneumocystic carinii* infection cases, respectively. In one of our cases, the circulating neutrophils showed cristaloid inclusions in the nucleus. PAP should be considered in the differential diagnoses of patients with pulmonary infiltrates.

Recibido: 21-10-96. Aceptado: 4-2-97.

INTRODUCCION

La Proteínosis Alveolar Pulmonar (PAP) fué descrita por vez primera en 1.958 por Rosen y colaboradores como una entidad nueva debida a un agente inhalante no identificado (1). Es una enfermedad difusa del pulmón poco frecuente, caracterizada por un depósito denso de material fosfolípido positivo con el ácido peryódico de Schiff (PAS) en los alvéolos, con preservación de la delicada arquitectura del intersticio pulmonar (2). Existen dos tipos de PAP: la forma primaria de causa desconocida y la denominada secundaria, cuando no existe un agente desencadenante del proceso patológico (3). También Singh y col han establecido diferencias entre la forma primaria y la secundaria en cuanto a la tinción de PAS e inmunoperoxidasa, señalando que la apoproteína del surfactante es uni-

forme en las formas primarias y focal, en las secundarias (4).

La PAP fué descrita por vez primera en Venezuela por Angulo y Rodríguez en 1.962 (5), y la forma asociada a Histoplasmosis fué demostrada por Hartung y Salfelder en 1.975 (6). La asociación del PAP con el Síndrome de Inmunodeficiencia Adquirida (SIDA) también ha sido estudiada anteriormente (7), y discutida por Israel y col en 1983 (3). En el presente trabajo se estudian los hallazgos ultraestructurales de la Proteínosis Alveolar Pulmonar, previa revisión de la microscopía de luz y revisión de los datos clínicos y radiológicos de cuatro casos de PAP. En dos casos se demostró infección sistémica por *Histoplasma capsulatum* y asociación a estados de inmunodeficiencia (SIDA y desnutrición), un caso con *Pneumocystis carinii* y SIDA, y un caso sin patología asociada aparente. Hacemos plantea-

mientos sobre la etiopatogenia apoyándonos en los hallazgos de éstos y otros casos descritos previamente en la literatura.

MATERIALES Y METODOS

1. Obtención de la Muestra:

Las muestras para el presente estudio se obtuvieron por biopsia de tejido pulmonar a cielo abierto en dos pacientes, y tejido de autopsia en los otros dos. La información clínica y los estudios realizados se resumen en la Tabla I.

2. Microscopía de Luz:

Se revisaron las láminas coloreadas con hematoxilina-eosina. Se buscaron los bloques y se practicaron coloraciones especiales de ácido peryódico de Schiff (PAS) y metenammina de plata (Grocott).

3. Microscopía Electrónica de Transmisión:

El tejido para el estudio con el microscopio electrónico fue cortado en pequeños cuadrados de 1 mm, fijado en formol buffer al 10%, pH 7.2, postfijado en tetraóxido de os-

mio, deshidratado en alcoholes crecientes y óxido de propileno, e incluido en resina epoxy. Se practicaron cortes de una micra de espesor que se colorearon en azul de toluidina, y se escogieron las áreas para practicar los cortes finos. Estos cortes se hicieron en un ultramicrotomo Porter Blumm con cuchilla de diamante, y se contrastaron con acetato de uranilo y citrato de plomo. El material fue examinado a 85 Kv de voltaje acelerador y aumento directo de 3.000 a 25.000X en un microscopio electrónico Hitachi 500 (H-500).

RESULTADOS

- **Estudio Macroscópico:** En todos los casos, tanto las biopsias como el material de autopsia, los pulmones mostraron múltiples nódulos subpleurales y parenquimatosos amarillo-grisáceos, de consistencia firme, y al exprimirlos suavemente, se observó la salida de líquido amarillento, espeso y adherente, untuoso (Fig. 1).



Fig. 1. La figura muestra el aspecto macroscópico de un pulmón con múltiples nódulos subpleurales y parenquimatosos.

TABLA I
PAP: HALLAZGOS CLINICOS Y PARACLINICOS

CASO	EDAD (años)	SEXO	CLINICA	Rx	LABORATORIO	EPIDEMIOLOGIA	EVOLUCION
1	10	M	Fiebre, tos húmeda (1 mes de evolución), disnea, pérdida de 4 kg de peso, desnutrición moderada Dx: Patología intersticial	Imágenes nodulares bilaterales	LDH↑	Medio rural Ayudante en trabajos de construcción	Incidiosa. Fallece 2 semanas posterior al ingreso, sin diagnóstico
2	28	M	Fiebre, tos húmeda, mialgias, cefalea, vómitos Dx: SIDA	Imágenes nodulares bilaterales	HIV+ LDH↑	Bisexual Promiscuo	Incidiosa. Fallece 1 mes después de su ingreso, sin diagnóstico.
3	36	M	Tos seca, disnea Dx: Paracoccidioidomicosis vs. Sarcoidosis	Patrón trabéculo nodular con tendencia a confluir	LDH↑	Hábitos alcohólicos acentuados	Remisión espontánea
4	16	F	Tos húmeda, fiebre vespertina, sudoración	Patrón trabéculo nodular	HIV- LDH↑	Neumonía izquierda (2 meses antes del ingreso) SIDA?	Tórpida. Fallece en estado de caquexia, sin diagnóstico

- **Microscopia de Luz:** Los hallazgos están resumidos en la Tabla II. Fue característica la presencia de un material granular y eosinófilo con la coloración de hematoxilina-eosina y fuertemente PAS + diastasa resistente, con pequeñas hendiduras espiculadas que correspondían a depósitos de colesterol. Los septos alveolares estaban engrosados y congestivos con discreta fibrosis. Se evidenció hiperplasia focal de Neumocitos tipo II. Se observaron células fantasmas en la periferia del material proteináceo, probablemente neumocitos tipo II desnudos, macrófagos alveolares degenerados, o histiocitos de aspecto espumoso (Fig. 2).

- **Microscopia Electrónica de Transmisión:** Con el MET, el material intraalveolar tenía un fondo fibrilar, finamente granular, con cuerpos electron densos, redondos, ovales o pobremente definidos con un diámetro entre 0,1 y 1 μm , oca-

sionalmente, se observaron algunas de mayor diámetro, de 4 - 5 μm . Estas estructuras eran homogéneas o laminares, y median unos 60 \AA de grosor separadas por intervalos de 80 \AA , con una estructura trilaminar semejante a las membranas celulares con aspecto de mielina. También se observaron figuras de mielina tubular. En el intersticio pulmonar se observó indennidad de la membrana basal del compartimiento epitelial con hiperplasia de neumocitos tipo II. Las células en el material proteináceo periférico correspondían a macrófagos alveolares con núcleos grandes excéntricos y nucleolo evidente y en el citoplasma, vacuolas con figuras de mielina y material lipídico; otras células parecían histiocitos de aspecto espumoso con grandes vacuolas fagocíticas y figuras de mielina. Se observaron también, neumocitos tipo II con signos de degeneración y escasos cuerpos lamelares (Figs. 3-5).

TABLA II

PAP: HALLAZGOS CON EL MICROSCOPIO DE LUZ

	BIOPSIA	AUTOPSIA
1	Sugestivo de Histiocitosis X	Proteinosis alveolar pulmonar asociada a Histoplasmosis diseminada. Sepsis.
2	-----	Proteinosis alveolar pulmonar asociada a Histoplasmosis
3	Hemorragia pulmonar intraalveolar Capilaritis aguda Proteinosis alveolar focal	-----
4	-----	Proteinosis alveolar pulmonar asociada a <i>Pneumocystis carinii</i> Bronconeumonía

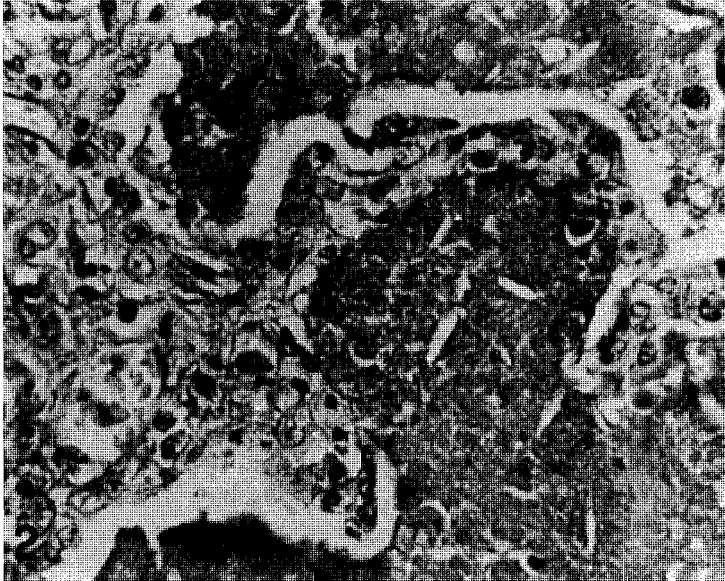

Fig. 2. Se observa un alvéolo pulmonar con material proteináceo y estructuras as-ciculares en su interior. PAS 400 X

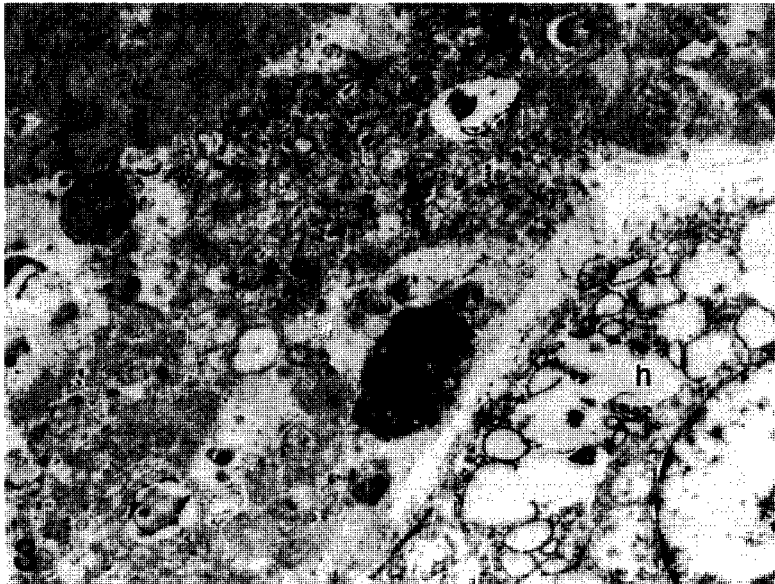


Fig. 3. Visión panorámica de un alvéolo pulmonar ocupado por material amorfo y granular electron denso (a), cuerpos osmiofilicos (▷) y figuras de mielina tubular (★). Se distingue un histiocito de aspecto espumoso (h) en la periferia. 10000 X




Fig. 4. La figura muestra material amorfo y granular electron denso (a), y detalles de la mielina tubular (★). 25000 X

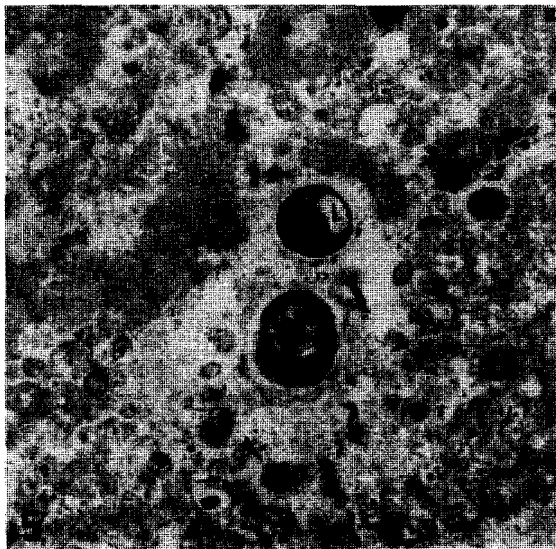


Fig. 5. Se observan cuerpos osmiofilicos (➤) de tamaño variable, figuras de mielina concéntrica (*) y dos levaduras (l) de *Histoplasma capsulatum*. 12000 X

Los gérmenes oportunistas fueron: *Histoplasma* y *Pneumocystis carinii*. En los casos No. 1 y No. 2 se evidenciaron levaduras de hongos en las vacuolas fagocíticas de los macrófagos alveolares. En el caso No. 4 se observó fibrina y glóbulos rojos intraalveolares, hemosiderófagos, y en los polimorfonucleares neutrófilos se encontraron inclusiones filamentosas intranucleares.

DISCUSION

Desde que Rosen, Castleman y Liebow (1) describieron la proteinosis alveolar como un material diferente del exudado espumoso que se observaba en la pneumocystosis, se ha venido estudiando exhaustivamente esta entidad, tanto desde el punto de vista experimental, como clínico-patológico utilizando métodos histoquímicos, enzimáticos y ultraestructurales (8, 9, 10, 11, 12, 13). El diagnóstico está basado en los hallazgos patológicos, siempre sustentados por la clínica y la radiología (12, 13, 14). El hallazgo patológico fundamental es la identificación histológica del material proteináceo PAS positivo, diastasa resistente, con la reacción del ácido peryódico de Schiff. El mucicarmin es negativo (11, 12, 13, 14, 15) y los espacios asciculares corresponden a depósitos de colesterol (12, 15). La presencia de estas hendiduras de colesterol junto con el aumento de la enzima deshidrogenasa láctica (LDH) hablan de muerte y destrucción celular (15). La apariencia ultraestructural es característica (10, 11, 16,

17, 18). Se han descrito dos componentes fundamentales: el material de fondo finamente granular y fibrilar; y los cuerpos electron densos, de diferentes diámetros con restos de membranas, semejantes a la mielina; vesículas, membranas y estructuras laminares, semejantes a los cuerpos laminares de los neumocitos tipo II; en la periferia del alvéolo se pueden encontrar neumocitos descamados, macrófagos alveolares, e histiocitos de aspecto espumoso (9, 11, 12, 15, 17, 19). Es importante comentar la presencia de figuras mielínicas denominadas mielina tubular, que fue una constante en nuestros casos. Estas figuras mielínicas son parte del surfactante pulmonar, y corresponden a una lipoproteína compleja presente en los cuerpos lamelares, que es secretada en el espacio alveolar como cuerpo lamelar y se transforma en una estructura altamente ordenada llamada mielina tubular. La mielina tubular es el elemento precursor de la monocapa de fosfolípidos de superficie activa de la interfase líquido - aire del alvéolo. Hasta el presente se han descrito diferentes proteínas del surfactante denominadas SPA, SPB, SPC y SPD: la SPA, SPB y SPC están relacionadas con la absorción de fosfolípidos a la monocapa de superficie, y la SPA y SPB están asociadas a la formación de mielina tubular (18, 20). En los casos de recién nacidos con lipoproteinosis alveolar, la ultraestructura no muestra la mielina tubular y se ha demostrado la deficiencia congénita de la proteína surfactante tipo B (18).

Todos los casos estudiados presentaron la apariencia característica de la PAP, tanto desde el punto de vista histológico, como a la ultraestructura, y esto es importante resaltarlo porque los casos de pseudoproteinosis no presentan estas características (12).

La PAP es una enfermedad poco frecuente, y aunque la mayoría de los casos no tienen una causa bien definida, más del 50% de los casos publicados han estado expuestos a varios polvos y químicos inhalados (14, 21); los casos pediátricos descritos revelan una predisposición genética (18, 22, 23). Los animales de experimentación expuestos a una gran variedad de químicos, han demostrado cambios patológicos idénticos a los descritos en PAP de humanos (14, 18, 19, 22, 23, 24). Cambios patológicos similares a los descritos en PAP se han visto en pacientes con una variedad de infecciones (24, 25) y lesiones malignas hematológicas (13, 26, 27), tales casos han sido reportados como pseudoproteinosis o secundarios a PAP, para distinguirlos de los casos primarios o idiopáticos, pero al estudiarlos con microscopía de luz y ultraestructura cumplen con los criterios diagnósticos morfológicos descritos. La causa de PAP aún permanece desconocida y probablemente, como opinan Prakash y col (12), es un tipo de respuesta alveolar no específica ante diferentes injurias, algunas de origen desconocido, pero siempre relacionadas con la producción y depuración del surfac-

tante pulmonar. En este campo, el MET aporta datos, descritos como una disminución en el número de los macrófagos y alteraciones en las organelas citoplasmáticas, que sustentan la teoría de una disfunción macrofágica secundaria a los componentes del material fosfolipídico intraalveolar (9, 15, 17), la cual podría alterar el proceso fagocítico inhibiendo la ingestión de partículas o disminuyendo la fusión de los fagolisosomas (9). Esto podría explicar la susceptibilidad de estos pacientes a infectarse con gérmenes oportunistas pulmonares (20). Hook y col (10) también hacen énfasis en las alteraciones ultraestructurales de los macrófagos, y agregan las alteraciones de los neumocitos tipo II, así como el estudio de los componentes extracelulares, para concluir que las figuras de mielina extracelular son semejantes a los cuerpos lamelares de los neumocitos tipo II. Suzuki y col (15) han descrito estructuras membranosas multilamelares en el interior de los macrófagos con una periodicidad de 4,7 μm , y las denominaron estructuras de membrana fusionadas, demostrando inmunohistoquímicamente y a nivel ultraestructural que corresponden a la proteína asociada al surfactante tipo C (SP-C). Singh y col (4) han propuesto un círculo vicioso entre el surfactante y los macrófagos alveolares, en el cual la lipoproteína del surfactante sería un potente supresor de las reacciones linfocíticas (28). Bedrosian y col (13) hacen énfasis en que existe una falla en la depuración al-

veolar en los pacientes inmunosuprimidos. En nuestros casos, dos pacientes presentaban signos de inmunosupresión por SIDA, uno comprobado y otro con sospecha de SIDA pero sin la comprobación serológica; sin duda todos parecían estar inmunosuprimidos, y resulta importante comentar esta asociación de PAP y SIDA, ya que puede resultar fatal para el paciente como ya ha sido reseñado por Israel y col (3). En un total de 145 autopsias de pacientes con SIDA (29, 30, 31) practicadas en el Instituto Anatomopatológico (IAP) de la Universidad Central de Venezuela (UCV), llama la atención el caso de PAP y SIDA aquí descrito, asociado a histoplasmosis, ya que el *Histoplasma capsulatum* se encontró en un 36% de los casos, aparentemente sin asociación con PAP, por lo que, indudablemente, estos casos deben ser reevaluados. La asociación de SIDA con PAP y *Pneumocystis carinii* es mucho más rara (3, 32). La asociación desnutrición-PAP tampoco ha sido reportada; sin embargo, el niño de 10 años, desnutrido y del medio rural, tenía un antecedente de auxiliar en trabajos de construcción. En el caso N° 4, el paciente no tenía ningún antecedente de exposición ambiental ni de inmunosupresión, pero en la biopsia pulmonar se evidenció un cuadro de capilaritis aguda asociado a hemorragia pulmonar intraalveolar, con focos de lipoproteínosis, hallazgos que nos sugieren un proceso inmunológico subyacente (33). En los cortes gruesos y finos se detectó el material lipoproteínico con las ca-

racterísticas ultraestructurales ya descritas. En los polimorfonucleares neutrófilos de este paciente se encontraron unas inclusiones filamentosas intranucleares, cuya explicación aún desconocemos. Este paciente tuvo una remisión espontánea de su enfermedad, lo cual se ha descrito en un 40% de los casos de PAP (3).

Hacemos énfasis en la importancia de esta entidad, que no es tan sólo académica, ya que si no se tiene presente y no se diagnostica, existe el peligro que algunas infecciones oportunistas causen la muerte del paciente, y en ocasiones, basta la extracción del material proteínico a través del lavado broncoalveolar (11, 25) para mejorar la capacidad fagocítica de los macrófagos. Hoy en día están aumentando los casos del Síndrome de Inmunodeficiencia Adquirida (SIDA) (3, 7, 29), por lo que debemos incluir el diagnóstico diferencial de PAP en los pacientes inmunosuprimidos. El estudio ultraestructural siempre aporta datos sobre el diagnóstico y la etiopatogenia de esta entidad.

REFERENCIAS BIBLIOGRAFICAS

- 1- ROSEN S.H., CASTLEMAN B., LIEBOW A.: Pulmonary alveolar proteinosis. N Eng J Med 1958; 258:1123-1142.
- 2- CAYPOOL W.D., ROGERS R.M., MATUSCHACK G.M.: Update on the clinical diagnostic management and pathogenesis of pulmonary alveolar proteinosis.

- sis (phospholipidosis). *Chest* 1984; 85:550-558.
- 3- ISRAEL R.H., MAGNUSSEN C.R.: Are AIDS patients at risk for pulmonary proteinosis? *Chest* 1989; 96:641-642.
 - 4- SINGH G., KATYAL S.L., BEDROSSIAN C.W.M., ROGERS R.M.: Pulmonary alveolar proteinosis staining of surfactant apoprotein in alveolar proteinosis and conditions simulating it. *Chest* 1983; 83:82-86.
 - 5- ANGULO A., RODRÍGUEZ C.: Proteinosis alveolar pulmonar. *Rev Tsiol Neumonol* 1962; 3:11-33.
 - 6- HARTUNG M., SALFELDER K.: Pulmonary alveolar proteinosis and histoplasmosis. Report of three cases. *Virchows Arch (Pathol Anat)* 1975; 368:281-287.
 - 7- RUBEN F.L., TALAMO T.S.: Secondary pulmonary alveolar proteinosis occurring in two patients with acquired immune deficiency syndrome. *Am J Med* 1986; 80:1187-1190.
 - 8- GONZALEZ-ROTHI R.G., HARRIS J.O.: Pulmonary alveolar proteinosis. Further evaluation of abnormal alveolar macrophages. *Chest* 1986; 90:656-661.
 - 9- HOOK G., BELL S., GILMORE L.: Composition of bronchoalveolar lavage effluents from patients with pulmonary alveolar proteinosis. *Lab Invest* 1978; 39:342-357.
 - 10- HOOK G.E.R., GILMORE L.B., TALLEY F.A.: Multilamellated structures from the lung of patients with pulmonary alveolar proteinosis. *Lab Invest* 1984; 50:711-725.
 - 11- KUHN C., TYORKEY F., LEVINE B., RAMÍREZ J.: Pulmonary Alveolar Proteinosis: a study using enzyme histochemistry; electron microscopy and surface tension measurement. *Lab Invest* 1966; 15:492-505.
 - 12- PRAKASH U.B.S., BARHAN S.S., CARPENTER H.A., DINES D.E., MARSH H.M.: Pulmonary alveolar phospholipoproteinosis: experience with 34 cases and review. *Mayo Clin Proc* 1987; 62:499-518.
 - 13- BEDROSSIAN C.W.M., LUNA M.A., CONKLIN R.H., MILLER W.C.: Alveolar proteinosis consequence of immunosuppression. A hypothesis based on clinical and pathologic observations. *Hum Pathol* 1980; 11:527-535.
 - 14- COLBY T.V.: Miscellaneous conditions and lung diseases of unknown origin. En: Haselton P.S. Ed. *Spencer's Pathology of the Lung*. New York: Mc Graw Hill, 1996. pp. 773-776.
 - 15- SUZUKI Y., SHEN H.Q., SAFO A., NAGAI S.: Analysis of fused - membrane structures in bronchoalveolar lavage fluid from patients with alveolar proteinosis. *Am J Respir Cell Mol Biol* 1995; 12:238-245.
 - 16- CORDONNIER C., FLEURY J., ESCUDIER E.: Secondary Alveolar Proteinosis is a reversible cause of respiratory failure

- in leukemic patients. *Am J Resp Care Med* 1994; 149:788-794.
- 17- DE MELLO D.E., HEYMAN S., PHELPS D.: Ultrastructure of lung in surfactant protein B deficiency. *Am J Resp Cell Mol Biol* 1994; 11:230-239.
- 18- DE MELLO D.E., NOGEE L.M., HEYMAN S., KROUS H.T.: Molecular and phenotypic variability in the congenital alveolar proteinosis syndrome associated with inherited surfactant protein B deficiency. *J Ped* 1994; 125:43-50.
- 19- HOFFMANN E., LAMBERLY J., PIZZOLATO P.: Ultrastructure of acute silicosis. *Arch Pathol* 1973; 96:104-107.
- 20- RYDER E. Metabolism of pulmonary surfactant. *Sem Resp Crit Care Med* 1995; 16:17-28.
- 21- KELLER C.A., FROST A., CAGLE P.T., ABRAHAM J.L.: Pulmonary alveolar proteinosis in a painter with elevated pulmonary concentrations of titanium. *Chest* 1995; 108:277-280.
- 22- PARTO K., KALLAJOKI M., AHO H., SIMELL O.: Pulmonary alveolar proteinosis and glomerulonephritis in lysinurie protein intolerance: case reports and autopsy findings of four pediatric patients. *Hum Pathol* 1994; 25:400-407.
- 23- WARNER T., BALISH E.: Pulmonary alveolar proteinosis: a spontaneous and inducible disease in immunodeficient germ - free mice. *Am J Pathol* 1995; 146:1017-1024.
- 24- REYES J.M., PUTONG P.B.: Association of pulmonary alveolar lipoproteinosis with Mycobacterial infection. *Am J Clin Pathol* 1980; 74:478-485.
- 25- MONTERO M.C. POMBO F., GARCÍA E.: Alveolar lipoproteinosis tratada con lavado broncopulmonar. *Arch Bronconeum* 1995; 31: 537-539.
- 26- CARNOV R., ZORNOZA J., GOLDMAN A.M., LUNA M.A.: Pulmonary alveolar proteinosis: its association with hematologic malignancy and lymphoma. *Radiology* 1977; 122:303-306.
- 27- SCHILLER V., ABERLE D.R., ABERLE A.M.: Pulmonary alveolar proteinosis: occurrence with metastatic melanoma to lung. *Chest* 1989; 95:466-467.
- 28- KALTREIDER H.B.: Immune mechanism in the normal lung. *Sem Resp Med* 1993; 12:143-155.
- 29- GARCÍA TAMAYO J., PÉREZ ALMEIDA C., CALEIRAS E., DURÁN M.C.: The pulmonary pathology in the acquired immunodeficiency syndrome (AIDS). *Acta Microscópica* 1993; 2:99-109.
- 30- GARCIA TAMAYO J., MERHEB J.C.: La patología del SIDA en Venezuela. Estudio de 40 casos. *Patología (Mex)* 1988; 26:141-147.
- 31- GARCÍA TAMAYO J., MERHEB J.C.: La anatomía patológica del síndrome de inmunodefici-

- ciencia adquirida (SIDA) en Venezuela. Estudio de 560 autopsias. Rev Soc Ven Alerg Inmunol 1989; 6:23-29.
- 32- TRAN VAN NHIEU J., VOJTEK A.M., BERNANDIN J.T.: Pulmonary alveolar proteinosis associated with *Pneumocystis carinii*. Chest 1990; 98:801-805.
- 33- LEATHERMAN J.W.: Immune alveolar hemorrhage. Chest 1987; 91:881.