

Encefalitis equina Venezolana. Leucocitos vacuolados.

Américo Negrette.

Instituto de Investigaciones Clínicas, Facultad de Medicina,
Universidad del Zulia, Apartado 1151, Maracaibo 4001-A, Venezuela.

Resumen. Se estudia, mediante frotis obtenidos por punción digital, la sangre periférica (capilar) de 50 enfermos de encefalitis equina venezolana, en el período de estado de la enfermedad. Se encuentra que casi todos (49 de 50: 98%), presentan vacuolas en los leucocitos. Se piensa en la posibilidad de que las vacuolas sean consecuencia de acción viral citopatológica.

Venezuelan equine encephalitis. Vacuolized leukocytes.
Invest Clin 26: 97-107, 1968

Abstract. A study is made of the smears of capillary blood taken from fifty patients affected with Venezuelan equine encephalitis virus. Vacuoles were observed in leukocytes in ninety-eight per cent of the cases. It is proposed the idea that the vacuoles are a consequence of citopathogenic viral action.

INTRODUCCION

En 1949, Whitby (15) afirma que, en las infecciones agudas degenerativas, pueden aparecer alteraciones en los leucocitos neutrófilos, que toman la forma de espacios vacuolados.

En 1952, Rothlin y Undritz y colaboradores (11) hacen varias consideraciones en relación a los leucocitos vacuolados. Dicen que los eosinófilos jóvenes, en médula ósea, contienen frecuentemente vacuolas de dimensiones variables. Los neu-

trófilos, en caso de infección grave, pueden presentar algunas veces vacuolas; cuyo contenido es, probablemente, un líquido albuminoso. Relacionan las vacuolas que ven en monocitos de sujetos sanos, con una posible fagocitosis anterior, e indican que ese es ciertamente el caso en las afecciones sépticas, "en particular en la septicemia a meningococos y endocarditis lenta". Los linfocitos están algunas veces vacuolados; especialmente en la leucemia linfática aguda. Pueden verse vacuolas en algunos segmentados

neutrófilos, en la leucemia mieloide crónica. Algunos plasmocitos normales, en médula ósea, presentan vacuolas protoplasmáticas. Estos mismos autores sostienen que "no se encuentra normalmente vacuolas (lagunas llenas de sustancias cromóforas) sino en el protoplasma de los plasmocitos; pero en ciertas condiciones patológicas las vacuolas pueden aparecer en todas las especies de células sanguíneas". En algunos casos de leucemia a eosinófilos, se han encontrado grandes vacuolas en el protoplasma de los segmentados eosinófilos. En la médula ósea pueden verse, a veces, megacariocitos y megacarioblastos con grandes vacuolas. Y linfoblastos atípicos vacuolizados, en la leucemia linfoide aguda. En la médula ósea del adulto y en la sangre del embrión, se han encontrado monocitos en diferentes grados de vacuolización.

En 1953, Sydenstricker (12) informa que en el dengue es frecuente la vacuolización citoplasmática de los segmentados.

En 1956, Bessis (3) dice que la acción de toxinas especiales puede ocasionar vacuolas. Además, describe la aparición de vacuolas en granulocitos neutrófilos mantenidos en tubos de laboratorio durante 24 horas, a temperatura ambiente.

En 1960, Kato (6) recuerda que Dameshek, en 1930, describió vacuolas digestivas en la leucemia monocítica, con la técnica de la coloración supravital. Dice también que los linfocitos y monocitos de la sangre periférica, en la enfermedad de Niemann Pick, revelan muchas ve-

ces la presencia de una o muchas vacuolas en el citoplasma.

En 1960, Leavell (7) señala vacuolización del protoplasma de los segmentados neutrófilos, en las infecciones importantes y en la destrucción amplia de tejidos.

En 1960, Rebuck (10) afirma que el arreglo vacuolar es un notable carácter distintivo de la estructura del linfocito y de otros tipos de células sanguíneas; principalmente, el monocito.

En 1960, Wintrobe (13) señala también que, la lesión de la célula puede manifestarse en el protoplasma de los neutrófilos en forma de color azulado o vacuolización.

En 1965, Bernard y Bessis (2) reportan que el monocito posee vacuolas citoplasmáticas.

En 1959, nosotros describimos y estudiamos un brote de encefalitis epidémica en Maracaibo (Zulia, Venezuela), y en 1960 reportamos células vacuoladas, principalmente monocitos, en la sangre periférica de esos pacientes (9).

En 1962, durante una epidemia de encefalitis equina venezolana ocurrida en el noroeste del Estado Zulia (1), tomamos muestras a los pacientes, con el propósito de estudiar los leucocitos.

MATERIAL Y METODO

Practicamos frotis sanguíneos a 50 pacientes internados en un mismo local, con síntomas y diagnóstico de encefalitis equina venezolana. Todos estaban en el periodo agudo de la enfermedad, y el lapso entre el

momento de la realización del frotis y el comienzo de la enfermedad, variaba entre pocas horas y menos de una semana.

Los frotis se practicaron con sangre obtenida por punción digital, mediante lancetas desechables, sobre portaobjetos sometidos a esmerada limpieza previa. La sangre nunca estuvo en contacto con anticoagulantes ni con ninguna otra sustancia.

Los frotis fueron teñidos con colorante Wright y estudiados al microscopio de luz, con el objetivo de inmersión (1.000X).

Se observaron 100 células en cada paciente; lo que da un total de 5000 leucocitos estudiados.

RESULTADOS

De los 5000 leucocitos estudiados, se encontraron 484 vacuolados; con un total de 1432 vacuolas: 1364 protoplasmáticas y 68 nucleares. En el Cuadro I aparecen los diferentes tipos celulares, el total de células vacuoladas por tipo, las cifras de células con determinado número

de vacuolas, y las cifras totales de vacuolas.

En el Cuadro II se ve el porcentaje de células vacuoladas, en relación con las cifras de células de cada tipo, y se pone en evidencia que la célula que presenta vacuolas con más frecuencia es el monocito (35%); lo que confirma la impresión que teníamos en ese sentido y que expresamos en un trabajo hace más de 6 años (9).

En el Cuadro III se ve la tendencia de los diferentes tipos celulares a presentar más o menos vacuolas de las que les correspondían por simple distribución proporcional. Es evidente que solamente los monocitos y los neutrófilos tienen más vacuolas que las correspondientes; mientras que el linfocito es la célula marcadamente resistente a presentarlas. Esto podría estar relacionado con el hallazgo experimental de la formación y almacenamiento de anticuerpos en los linfocitos (14).

Arbitrariamente hemos llamado (por comparación relativa de los hallazgos) vacuolas medianas a las comprendidas entre media y una

CUADRO I

Tipos celulares	Número de vacuolas																			Totales
	1	2	3	4	5	6	7	8	9	10	11	12	13	14	15	18	20	29		
Neutrófilos	131	70	47	35	21	5	5	4	3	5	3	1	1	3	1	1	1	1	1	338
Monocitos	18	17	9	6	6	3	3	1	1		2	1	1							68
Linfocitos	47	14	6			1				1						2		1		72
Eosinófilos	1	1				3														5
Plasmocitos			1																	1
Células vacuoladas	197	102	63	41	27	12	8	5	4	6	5	2	2	3	3	1	2	1		484
Vacuolas	197	204	189	164	135	72	56	40	36	60	55	24	26	42	45	18	40	29		1452

CUADRO II

Tipos celulares	Número de células halladas en el estudio	Número de células vacuoladas	Porcentaje de vacuolización celular
Monocitos	192	68	35
Neutrófilos	3183	338	10,6
Eosinófilos	99	5	5,05
Plasmocitos	20	1	5
Linfocitos	1492	72	4,8
Basófilos	14	0	0
Totales	5000	484	9,68

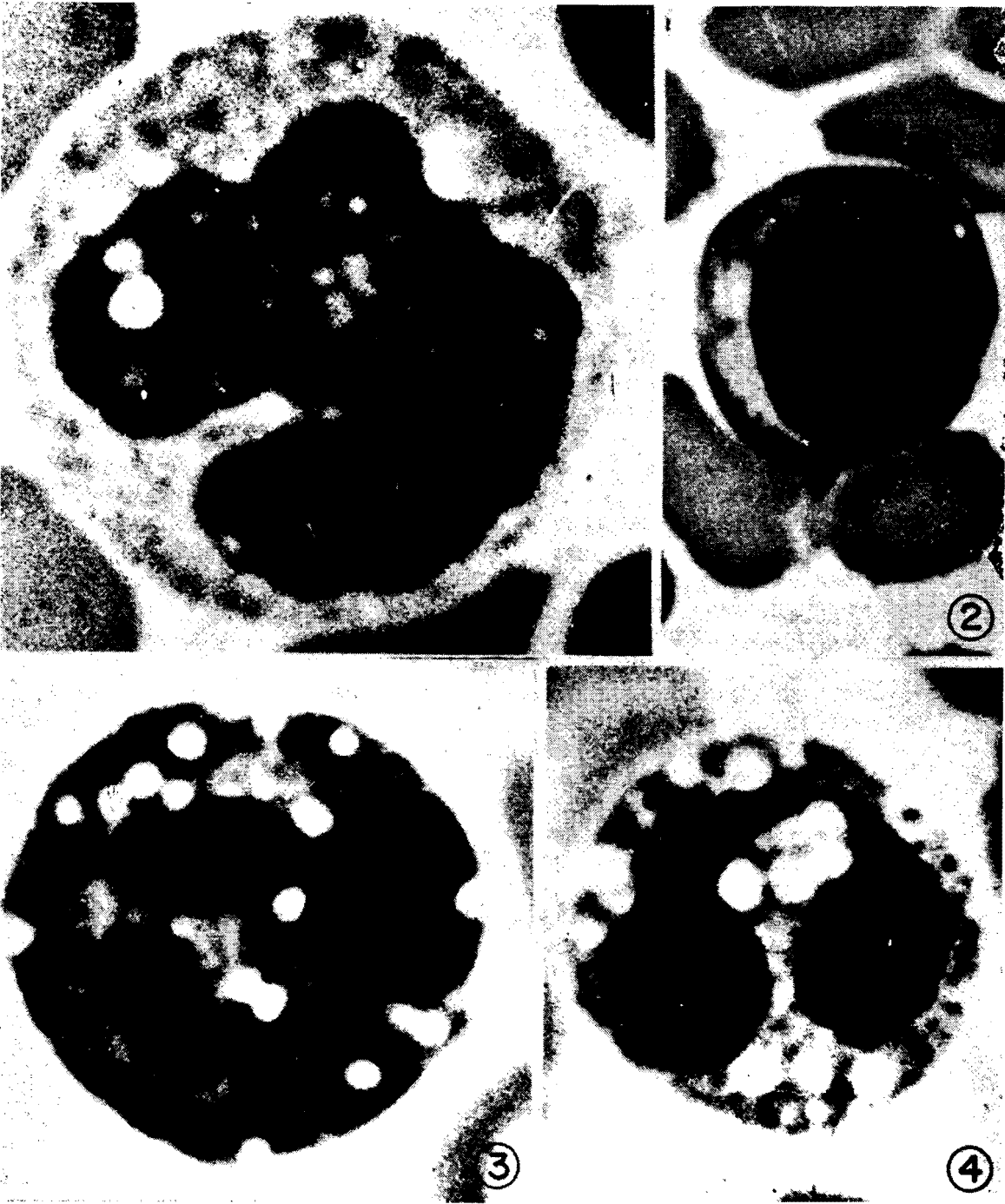
CUADRO III

Tipos celulares	Cifra de vacuolas por tipo celular	Número de vacuolas que correspondía a cada tipo	Tendencia de cada tipo a la vacuolización
Monocitos	236	55	181+
Neutrófilos	1013	912	101+
Eosinófilos	21	28	7-
Plasmocitos	3	6	3-
Linfocitos	159	427	268-
Basófilos	0	4	4-

micra de diámetro; pequeñas y grandes a las de dimensiones menores o mayores. El tamaño de las vacuolas fue pequeño frecuentemente. A veces eran medianas; y raramente grandes. Muchas de las vacuolas fueron puntiformes (muy pequeñas). Excepcionalmente encontramos, sobre todo en monocitos, grandes vacuolas de dos, dos y media y hasta tres micras de diámetro. La forma fue circular generalmente. A veces se vieron zonas va-

cuolares amplias, formadas por la confluencia de dos o más vacuolas que, a pesar de estar juntas, permitían saber su número. En nuestro trabajo, sin embargo, toda zona vacuolar confluyente fue contada como una vacuola solamente; y en todos los diámetros medidos se refieren a vacuolas aisladas.

Las figuras números 1,2,3 y 4 demuestran respectivamente un monocito, un linfocito y dos segmentados neutrófilos, con vacuolas.



Los diferentes tipos celulares presentaron vacuolas con la excepción de los segmentados basófilos (14 en todo el estudio), en los cuales no se encontraron.

DISCUSION

Las muestras obtenidas de un grupo de estos pacientes a los cuales les practicamos frotis, permitieron aislar el virus y confirmar la epidemia de encefalitis equina venezolana (1). Estudios de microscopía electrónica han puesto en evidencia, en otro tipo de células, la presencia de elementos virales de la encefalitis equina venezolana, en íntima relación con formaciones vacuolares; y aún hasta dentro del mismo espacio vacuolar y entre las membranas dobles de algunas paredes vacuolares (8).

Como en estudios anteriores, con microscopio de luz, hemos encontrado vacuolas en leucocitos de pacientes con encefalitis epidémica (9) y con poliomielitis (5), es razonable pensar que las vacuolas en estos casos, y concretamente en el estudio que nos ocupa, pueden estar relacionados con la acción viral citopatológica. Aunque esta suposición no implica que no puede haber otra causa de producción de vacuolas, ni que las vacuolas sean de origen viral en todos los casos (16). Dacie y Lewis hablan de linfocitos vacuolados en la idiocia familiar amaurotica (4).

Estamos de acuerdo con lo que dicen algunos autores (12) en relación a las vacuolas en segmentados neutrófilos de pacientes con infec-

ciones agudas. Nosotros lo hemos visto con relativa frecuencia en algunos casos de peritonitis y apendicitis aguda. Pero opinamos que es poco probable que haya vacuolas en los monocitos de personas normales. Habría que descartar una serie de procesos capaces de dar alteraciones y, además, se debería precisar qué grado y qué frecuencia tendría esa alteración, en este caso, en personas sanas. Estamos más de acuerdo con los mismos autores (11) cuando dicen que "normalmente no se encuentran vacuolas sino en el protoplasma de los plasmocitos". Estamos también de acuerdo con Rothlin y Undritz (11) en relación con la presencia de vacuolas en células de leucemia, en la médula ósea.

La vacuolización de los leucocitos por procesos que generalmente cursan con bacteriemia, suele acompañarse de granulaciones tóxicas en los neutrófilos y desviación hacia la izquierda de la misma serie.

En diversas enfermedades virales (encefalitis viral, parotiditis, sarampión, herpes zóster, rubeola, varicela, mononucleosis infecciosa) hemos visto leucocitos vacuolados en la sangre periférica, en el período de estado de la enfermedad. Pero en este caso (en las virosis), se agrega una imagen hematológica viral bastante definida; linfocitos atípicos (virocitos), basofilia protoplasmática, aumento de prelinfocitos, plasmocitos linfoides, elementos linfomonocíticos (como ocurre en la mononucleosis infecciosa). Y además, generalmente, no se encuentra desvia-

ción hacia la izquierda en la serie neutrófila.

Algunos autores (10) afirman que el arreglo vacuolar protoplasmático es un carácter distintivo del monocito, cuando se estudian al microscopio electrónico. Pudiera ocurrir que los trastornos citopatológicos determinados por la acción del virus, aumentaron estructuras vacuolares existentes, hasta hacerlas visibles al microscopio de luz. Aunque nosotros principalmente pensamos que las vacuolas son consecuencia directa de lesión celular (in situ) determinada por el virus, pudieron coexistir los dos mecanismos.

REFERENCIAS BIBLIOGRAFICAS

- 1- AVILAN-ROVIRA J.: El brote de encefalitis equina venezolana al norte del Estado Zulia a fines de 1962. *Rev Ven San Asist Soc* 29(3):231-321, 1964.
- 2- BERNARD J., BESSIS M.: *Hematología Fundamental*. Pág. 36. Toray-Masson S.A. Barcelona. 1965.
- 3- BESSIS M.: *Citology of the blood and the blood-forming organs*. Págs. 196-197. Grune & Stratton, Inc. New York. 1956.
- 4- DACIE J.V., LEWIS S.M.: *Hematología Práctica*. Pág. 147. Ediciones Toray S.A. Barcelona, 1965.
- 5- FREITES-HURTADO D., NEGRETTE A.: Morfología sanguínea en poliomiéлитis. *Invest Clí n* No. 6:69-73, 1963.
- 6- KATO K.: *Atlas of Clinical Hematology*. Págs. 199-277. Grune & Stratton. New York. 1960.
- 7- LEAVELL B.S., THRUP Jr. O.A.: *Hematología Clínica*. Pág. 299. Editorial Interamericana S.A. México. 1960.
- 8- MUSSGAY M.: Estudios con el virus de la encefalitis equina venezolana. *Acta Científica Venezolana*. Suplemento I. Págs. 228- 236. 1963.
- 9- NEGRETTE A.: Encefalitis epidémica. *Invest Clí n* N 1:12-34, 1960.
- 10- REBUCK J.W.: *The lymphocytic tissue*. Pág. 59. Paul B. Hoeber, Inc. New York. 1960.
- 11- ROTHLIN E., UNDRITZ E.: *Planches d'hematologie Sandoz*. Págs. 16, 51, 56, 58, 62. Sandoz Frobenius Ltd. Basiela. 1952.
- 12- SYDENSTRICKER U.P.: *Dengue*. Cecil, R.; Loeb, R. *Tratado de Medicina Interna*. Pág. 14. Editorial Interamericana S.A. México. 1953.
- 13- WINTROBE M.M.: *Hematología Clínica*. Pág. 209. Editorial Inter-Médica. Buenos Aires. 1960.
- 14- WINTROBE M.M., JAGER B.U., THORN G.W.: *Reacciones a la lesión*. Harrison, T.R. *Medicina Interna*. Pág. 449. Editorial Fourmier S.A. México. 1957.
- 15- WHITBY L.E.H., BRITTON C.J.C.: *Alteraciones de la sangre*. Pág. 98. Salvat Editores S.A. Imprenta Hispanoamericana S.A. Barcelona. 1949.
- 16- ZIEVE P.D., HAGHSENASS M., KREVANS J.R.: Vacuolization of the neutrophil. *Arch Int Med* 118:356 357, 1966.