

RESTOS LEUCOCITARIOS EN LA SANGRE PERIFERICA  
DE PACIENTES CON ENCEFALITIS VENEZOLANA

— **Dr. Américo Negrette.**

Instituto de Investigación Clínica.  
Universidad del Zulia.  
Apartado 1151.  
Maracaibo, Venezuela.

## INTRODUCCION

Cuando estudiábamos la sangre periférica de pacientes con encefalitis venezolana, a propósito de un trabajo sobre fórmula leucocitaria relativa<sup>1</sup>, nos llamó la atención el número elevado de restos leucocitarios que veíamos en algunos casos. Eso nos decidió a precisar mejor la frecuencia del hallazgo y su importancia.

## MATERIAL Y METODO

En los frotis de sangre capilar, sin uso de anticoagulantes, contamos el número de restos de glóbulos blancos que encontramos al realizar simultáneamente la fórmula leucocitaria, y sin formar parte de ésta. El número de restos leucocitarios que reportamos por caso, corresponde al hallado por cada cien leucocitos contados.

Los 50 frotis, pertenecientes a igual número de pacientes, fueron teñidos con colorante Wright. Se examinaron con microscopio óptico y lente de inmersión de 100 X y ocular de 10 X, para un total de 1.000 X.

## RESULTADOS

Mientras contábamos los 5.000 leucocitos mencionados<sup>1</sup>, encontramos 1359 restos leucocitarios; de los cuales, 849 fueron clasificados como **restos nucleares** (Fig. 2), 343 como **células en cesta** (Fig. 3) y 167 como **células en lisis** (Fig. 1). De estas últimas, 42 correspondieron a neutrófilos, 36 a eosinófilos, 3 a monocitos y 86 no pudieron ser identificadas. En la Fig. 4 se aprecia



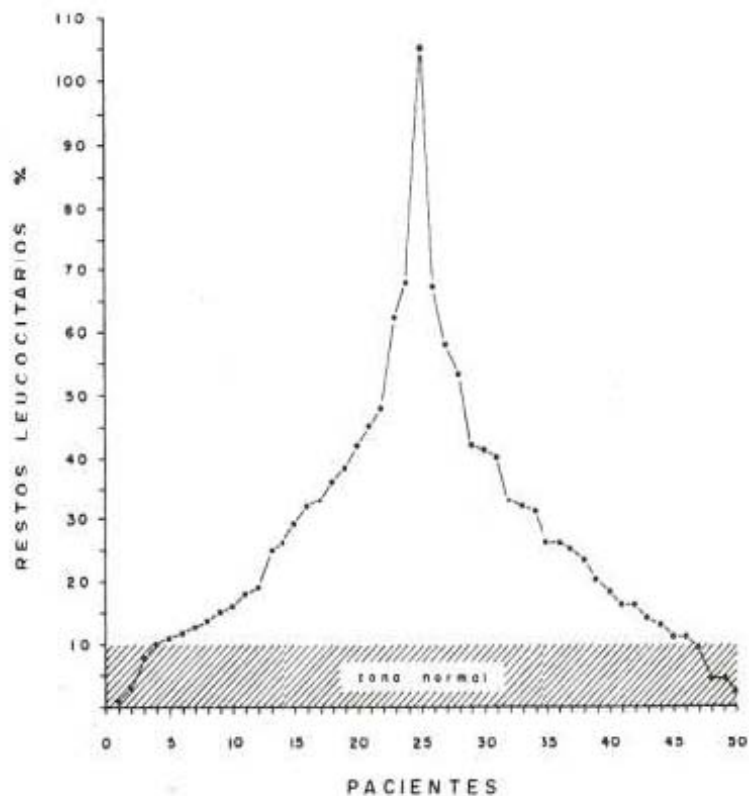
Fig. 1.  
Célula en lisis.



Fig. 2.  
Resto nuclear.

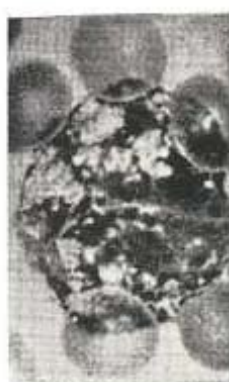

Fig. 3.  
Célula en cesta.



Distribución de los restos leucocitarios en la muestra  
Fig. 4.

la distribución de los restos leucocitarios, y las zonas normal y patológica.

La media aritmética obtenida fue  $\pm 27,18$ ; con una desviación tipo (estándar) de  $\pm 20,4$  y un error tipo (estándar) de  $\pm 2,9$ . El 82% de los pacientes presentó una cifra de restos leucocitarios, por encima del máximo normal.

## DISCUSION

A pesar de que con el término **restos leucocitarios** englobamos tres productos de la destrucción celular, es probable que las **células en lisis** pasen luego a **restos nucleares** y a **células en cesta**, y que en definitiva, los tres tipos de restos leucocitarios que estamos considerando, correspondan a diferentes grados evolutivos del mismo proceso citolítico.

Discrepamos de Duncan<sup>1</sup> cuando dice, hablando del recuento medular, que las "células en cesta" son células dañadas durante la aspiración o el extendido y que "no tienen significación"; excepto que su excesivo número coincide a veces con linfocitosis.

En nuestro caso, por tratarse de frotis, queda eliminado el factor aspiración; y, además, en lo que respecta a la "linfocitosis", en nuestros pacientes sólo hubo un 38% de linfocitosis, en comparación con un 44% de neutrofilia<sup>4</sup>. Por otra parte, hay autores que sostienen que la serie mieloide es más frágil que la linfoide<sup>6</sup>. Si bien es cierto que no puede descartarse el factor de daño mecánico al hablar de restos leucocitarios, también es cierto que el mismo factor está presente en las personas normales, en las cuales el número de restos leucocitarios llega solamente al 10% como máxima<sup>6</sup>; con una media aritmética del 5% y pudiendo haber casos en que no se encuentran restos. Pensamos que ese es el valor que debemos dar al factor mecánico como causante de restos; y que es necesario tomar en cuenta suficientemente, que el incremento de la cifra de restos leucocitarios puede representar un índice de mayor destrucción celular; por un aumento de labilidad celular o como consecuencia de la virulencia de un agente infectante (en nuestro caso, un virus). Refuerza nuestra impresión, el hallazgo de linfocitos anormales, virocitos<sup>2</sup>, con vacuolas; y de monocitos y granulocitos neutrófilos también vacuolados<sup>5</sup>, en nuestros pacientes. Creemos que estas

vacuolas reflejan daño celular causado directa o indirectamente por el virus de la encefalitis venezolana, y que ese pudiera ser el punto de partida para la explicación del incremento de la mortalidad celular revelada por el aumento de los restos leucocitarios. Tanto más cuanto que encontramos vacuolados el 35% de los monocitos, y llegamos a ver y fotografiar granulocitos neutrófilos con más de 10 vacuolas en su citoplasma<sup>6</sup>.

Mas y Magro<sup>3</sup>, habla de un índice de leucocitosis y de sombras nucleares de linfocitos, neutrófilos y eosinófilos. No vemos la utilidad del índice que propone. Basta con establecer simplemente, a partir de qué cantidad por ciento, es patológica el número de restos leucocitarios. Como nosotros diferenciamos las sombras nucleares (restos nucleares de Gumprecht) de las células en lisis, no comprendemos cómo puede haber sombras nucleares de linfocitos, eosinófilos o neutrófilos. Para nosotros, el **resto nuclear** es un cadáver que no permite identificar la célula original; por lo menos, en sangre periférica (en médula esternal, grandes nucléolos celestes en un resto nuclear, permiten saber que la célula original era reticular). Por eso decimos que se puede hablar de neutrófilos o eosinófilos en lisis (sea inicial o terminal el proceso citolítico), pero que no se debe hablar de resto nuclear (sombra) de neutrófilo o eosinófilo.

De 1.359 restos leucocitarios hallados en nuestro estudio, 1.193 corresponden a restos nucleares y células en cesta, que representan los grados más avanzados de citolisis; y eso pudiera significar, muerte rápida por brusca agresión viral.

Whitby<sup>7</sup> llama "leucocitos seniles de Sabin" a los restos que nosotros llamamos **células en lisis**. No estamos seguros de que estos restos celulares puedan ser llamados con propiedad "leucocitos seniles", porque células normales vigorosas y nada viejas, pueden ser convertidas en **células en lisis**, como resultado de una considerable agresión microbiana.

Whitby<sup>7</sup> también piensa, como Duncan<sup>1</sup>, que "células seniles, frágiles, o pobremente formadas", pueden romperse al hacer el frías. Eso es cierto y aceptable para una que otra célula que se ve manifiestamente rota, o para algunas células en lisis; pero ese número, normalmente, suele ser inferior al 10% y hasta el 5% y menos. Por otra parte, los restos nucleares y las células en cesta, representan una etapa avanzada del proceso citolítico,

y no deberían ser confundidos en ningún caso, con el resultado de la acción de un traumatismo mecánico actuando sobre material celular lábil.

En todo caso, creemos que el número de restos celulares, en nuestra muestra, da la imagen de la intensidad del proceso destructivo de leucocitos, posiblemente como consecuencia de la acción del virus de la encefalitis venezolana.

## RESUMEN

Se estudia la cantidad de restos leucocitarios que presentan, en sangre periférica, 50 pacientes de encefalitis venezolana.

Se encuentra que 41 pacientes (82%) tienen cifras por encima del máximo normal; que 26 pacientes (52%) tienen 3 a 7 veces el número máximo normal de restos; y que, un paciente, tuvo más restos que leucocitos contados.

Se piensa que debe haber relación entre el aumento considerable de los restos leucocitarios, y la presencia del virus de la encefalitis venezolana en los leucocitos de los pacientes.

## SUMMARY

A quantitative study of the leucocyte debris with peripheral blood of 50 patients with Venezuelan encephalitis was made.

It was found that 41 patients (82%) had amounts above the normal maximum; 26 patients (52%) had 3 to 7 times the normal maximum, and one patient, had more debris than leucocytes counted.

It is suggested that this abnormal increase in leucocyte debris may result from the penetration and subsequent destruction of normal leucocyte by Venezuelan encephalitis virus.



## REFERENCIAS BIBLIOGRAFICAS

- 1 — DUNCAN EASTMAN, R. "Hematología Clínica". Pág. 125. Editorial Paz Montalvo. Madrid. 1963.
  - 2 — LEAVELL, B. S.; THORUP Jr., O. A. "Hematología Clínica". Pág. 134. Editorial Interamericana S.A. México. 1960.
  - 3 — MAS y MAGRO H., F. "Técnica de Hematología Clínica". Pág. 123. Editorial Científico Médica. Barcelona. 1953.
  - 4 — NEGRETTE, A. "Encefalitis equina venezolana. Fórmula leucocitaria relativa". Invest. Clin. N° 25: 53-65. 1968.
  - 5 — NEGRETTE, A. "Encefalitis equina venezolana. Leucocitos vacuolados". Invest. Clin. N° 26: 97-107. 1968.
  - 6 — PADILLA, T.; COSSIO, P. "Riñón, Bazo y Sangre". Pág. 195. Editorial "El Ateneo". Buenos Aires. 1956.
  - 7 — WHITBY, L. E. H.; BRITTON, C. J. C. "Alteraciones de la sangre". Págs. 98 y 110. Salvat Editores S.A. Barcelona. 1949.
-