

CITOLOGIA BUCAL

— **Dr. Mario Luzardo Baptista.**
Departamento de Cirugía.
Hospital Universitario.
Maracaibo.

INTRODUCCION

La citología exfoliativa ha sido desde hace varios años, un método empleado en varias especialidades médicas, estando firmemente establecido en la Medicina Preventiva y Clínica. Sin embargo, en Venezuela, en las especialidades relacionadas con la orofaringe, se ha difundido muy poco, aunque últimamente su uso se ha extendido al diagnóstico y prevención del cáncer bucal.

El objetivo de la citología es descubrir lesiones que pasan inadvertidas por presentarse en sus etapas tempranas. En esa fase no dan molestias al paciente y el clínico no ve lesión llamativa en el examen que practica.

Antes de la presente década ya existían varios estudios sobre citología bucal, que contemplaban el aspecto celular de los frotis tomados de mucosa bucal normal, hiperqueratinizada y neoplásica^{7, 8, 9, 2b}.

Después de 1957, su estudio se difundió gracias a las publicaciones de Umiker²¹, Sandier¹³, Peters¹¹. En 1960 y 1961 Umiker y colaboradores^{22, 23, 24} publicaron extensos estudios sobre citología, practicados en numerosos casos de cáncer bucal y controles, después del tratamiento con radium y quirúrgico, haciendo hincapié, en que en más de un 90% de los casos, la citología ha permitido un correcto diagnóstico de la lesión. Además de ser empleada para el diagnóstico del cáncer bucal^{6, 20} y de las "lesiones blancas"², se ha usado en casos de drepanocitosis³ y de eritroplasia de Queyrat²⁵. Las técnicas para la toma de las muestras fueron descritas por Scheman^{16, 17} y la clasificación de los resultados de los frotis por Alling¹.

Con este trabajo hemos querido profundizar en el estudio de un campo poco conocido en Venezuela⁵.

MATERIAL Y METODO

Se practicaron, de manera sistemática, exámenes de citología bucal en pacientes de la consulta externa del Hospital Universitario de Maracaibo, eliminando, después de un examen preliminar, a los pacientes que tienen pocas probabilidades de presentar carcinoma bucal. En cambio, prestamos especial atención a personas mayores de 30 años, fumadores (especialmente los que fuman con el cigarrillo invertido), portadores de prótesis en malas condiciones. Las muestras tomadas se enviaron al Departamento de Anatomía Patológica del Hospital. En caso de encontrarse un resultado positivo, el paciente se remite al Servicio de Oncología, donde se les toma la biopsia para un diagnóstico preciso y para confirmación de los resultados.

El método utilizado para la toma de la muestra es el procedimiento del "raspado" mediante una espátula metálica, extendiéndose el material en dos láminas: una, contiene lo obtenido del paladar óseo y blando, encía y vestíbulo del maxilar superior; la otra, suelo de la boca, lengua, encía inferior y vestíbulo inferior. Se fijan las láminas indistintamente, con una solución a partes iguales de alcohol-éter o con una mezcla comercial de fijador con colodión (cy'o-dry-fix).

RESULTADOS

Se examinaron 410 pacientes, todos mayores de 30 años. En el Cuadro N° 1, se aprecia la distribución de acuerdo a la edad y sexo.

DISTRIBUCION POR EDADES Y SEXO

Años	Mujeres	Hombres	Total
30-39	18	8	26
40-49	91	19	110
50-59	71	45	116
60 +	90	68	158
	<hr/>	<hr/>	<hr/>
	270	140	410

Cuadro N° 1

Las muestras se enviaron al departamento de Anatomía Patológica con los diagnósticos de: leucoplasia, ulceraciones (en contacto con factores irritantes), carcinomas y "sin lesiones aparentes" (Cuadro N° 2). Como hallazgos adicionales que no figuran en el cuadro por no corresponder al diagnóstico principal, hay que agregar 4 papilomas.

CASOS EXAMINADOS

Sin lesiones aparentes	380
Leucoplasias	13
Ulceraciones sospechosas	12
Carcinomas	5
	<hr/>
Total de pacientes	410

Cuadro N° 2

El Cuadro N° 3, resume los resultados de los estudios citológicos. Se indican de acuerdo al sistema que se utiliza en la campaña anticancerosa del Ministerio de Sanidad y que corresponde al sistema introducido por Ayre, modificado en el Departamento de Citología de la Universidad de Miami. **Grado 0:** negativo (normal); **Grado I:** negativo con inflamación; **Grado II:** sospechoso; **Grado III:** positivo.

RESULTADOS DEL EXAMEN CITOLOGICO

Grado 0 (negativo)	9
Grado I (inflamatorio)	396
Grado II (sospechoso)	2
Grado III (positivo)	3
	<hr/>
Total	410

Cuadro N° 3

El cuadro Nº 4 muestra el resumen de casos de diagnóstico o citología relacionada con tumores malignos. Es interesante el caso Nº 1. Una mujer de 60 años, fumadora, presentaba leucoplasia papulosa del paladar, con una ulceración en el lado izquierdo. Se tomaron dos muestras para examen citológico, informadas por el laboratorio como Grado I. Se tomó luego la biopsia que nos dio el diagnóstico definitivo de leucoplasia compleja con transformación maligna. Este es un resultado falso negativo que

RESUMEN DE LOS CASOS MAS RESALTANTES

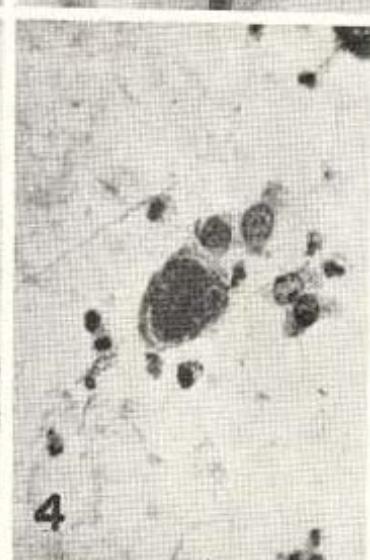
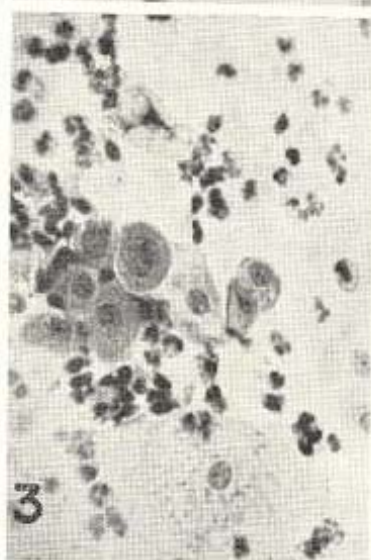
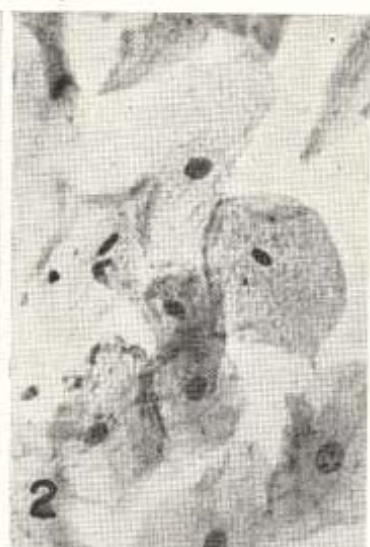Caso	Diagnóstico clínico	Citología	Biopsia
Nº 1	Leucoplasia papulosa ulcerada del paladar. 60 años.	Grado I	Carcinoma epidermoide espinocelular.
Nº 2	Tumoración en el borde izquierdo de la lengua. ¿Carcinoma? 50 años.	Grado II	Carcinoma epidermoide espinocelular.
Nº 3	Ulceración en el suelo de la boca ¿Carcinoma? 52 años.	Grado III	Carcinoma epidermoide diferenciado.
Nº 4	Ulceración en el borde inferior izquierdo de la lengua ¿Carcinoma? 57 años.	Grado III	Con dos citologías positivas; no se tomó biopsia.
Nº 5	Carcinoma en el paladar óseo. Leucoplasia papulosa. 62 años.	Grado III	Carcinoma epidermoide espinocelular; diferenciado
Nº 6	Leucoplasia ulcerada del paladar. 50 años.	Grado II	leucoplasia plana.
Nº 7	Carcinoma en el suelo de la boca y encía. 36 años.	Grado I	a. Papiloma. b. Carcinoma espinocelular.

Cuadro Nº 4

podría deberse a raspado demasiado superficial de la lesión y que nos indica que debemos ser muy cuidadosos en la toma de la muestra. Los casos N° 2, 3 y 4, son pacientes diagnosticados clínicamente como carcinomas, en los cuales la citología confirmó el diagnóstico, reportando en uno de ellos, sospechoso y en dos, positivo. El caso N° 5, se trataba de un carcinoma diagnosticado por citología y biopsia, y luego extirpado quirúrgicamente. Por medio de la citología se pudo diagnosticar la recidiva. El caso N° 5 consultó por un proceso no relacionado con la boca. Al practicarse la toma de la muestra, apreciamos una leucoplasia ulcerada del paladar. El informe citológico fue Grado II, razón por la cual se tomó biopsia de la zona, que fue informada como leucoplasia simple. El caso N° 7 era un paciente con una ulceración vegetante, dura, negra, en el lado izquierdo del suelo de la boca, con varios meses de evolución. Enviamos varios frotis citológicos y un trozo de la tumoración que se desprendió. El informe citológico fue Grado I y la biopsia del pequeño trozo: papiloma. Se repitió la biopsia un mes después, con el resultado de carcinoma epidermoide.

COMENTARIOS

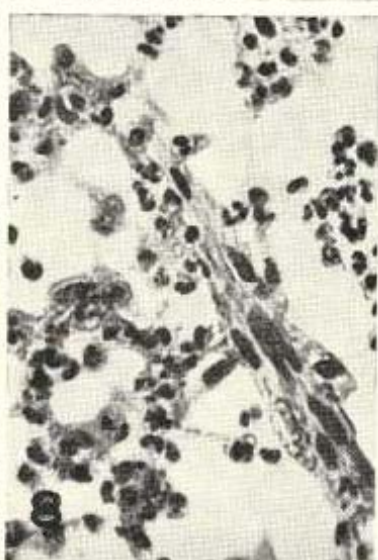
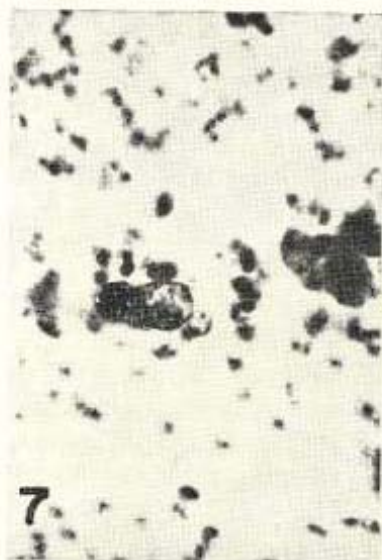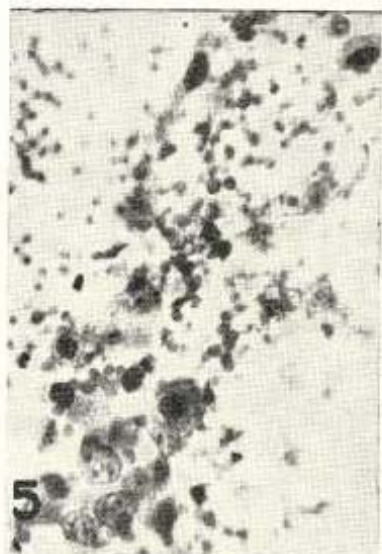El aspecto de un frotis de la mucosa bucal normal, dependerá del área del cual sea tomado. Las zonas con aumento de queratosis (encías, paladar duro y dorso de la lengua), muestran un predominio de células escamosas superficiales, cornificadas y precornificadas (color amarillo o rosado, células eosinófilas). Los frotis tomados del suelo de la boca, mejilla, cara interna de los labios, paladar blando, contendrán pocas células cornificadas, con predominio de células que, en la coloración de Papanicolaou, se tiñen de verde azulado (células cianófilas) (Figs. 1 y 2). Existe un pequeño número de bacterias y ocasionalmente hongos, que provienen de las amígdalas, espacios interdentes, y lengua. Cuando se ha obtenido la muestra de áreas con procesos infecciosos, encontraremos, además de lo descrito anteriormente, numerosos leucocitos polimorfonucleares, cantidades variables de linfocitos, histiocitos y eritrocitos. Estos últimos también se ven, naturalmente, cuando el raspado es muy enérgico, traumatizante; lo cual desde el punto de vista diagnóstico, no tiene ninguna importancia (Fig. 3).

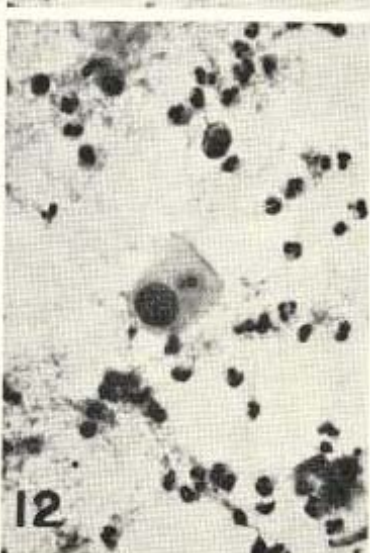
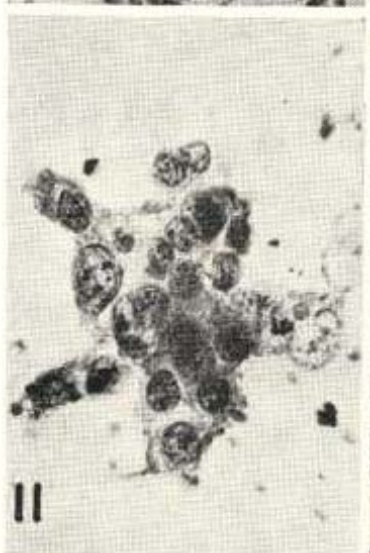
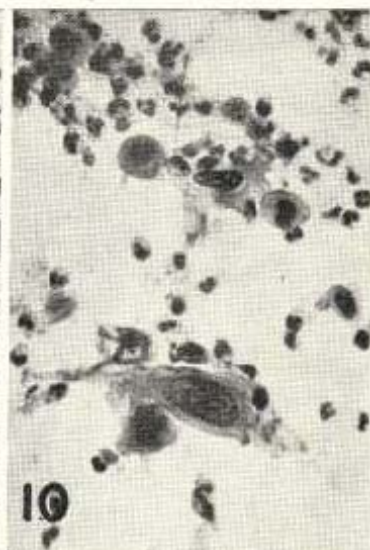
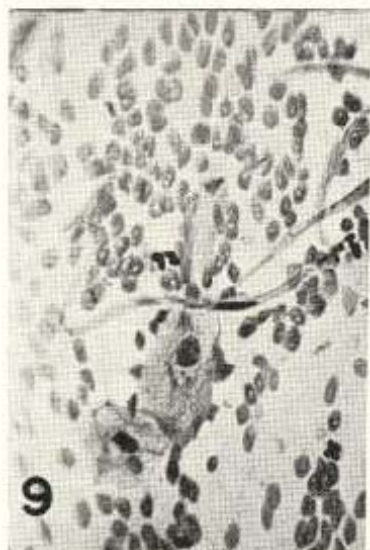

Es interesante prestar atención al aspecto que brindan los frotis de leucoplasia, afección relativamente frecuente en nuestros pacientes. Se encuentra un notable aumento de células cornificadas, algunas de las cuales exhiben vacuolas. A veces se les agrega atipia nuclear: aumento de tamaño, hiperchromasia, más frecuentemente núcleos contraídos, membranas nucleares engrosadas y variaciones del tamaño y forma. Lo más característico es la abundancia de células cornificadas con núcleos en vías de desaparición o sin núcleos. Usualmente la atipia es escasa, pero puede, en algunos casos, ser tan severa que se haga difícil el diagnóstico diferencial con el carcinoma. Las células atípicas benignas tienden a permanecer en grupos; las células malignas, por el contrario, se encuentran ordinariamente aisladas o en pequeños conjuntos. Cuando las anomalías nucleares son muy marcadas, el carácter maligno es evidente (Fig. 4).

En 1860, Beale¹⁵ publicó por primera vez, la imagen de células cancerosas exfoliadas de un tumor bucal. En 1941, Papanicolaou y Traut¹⁰ presentaron sus estudios sobre el carcinoma del cuello uterino y se hicieron patrones sobre las características de las células malignas. En 1954, Papanicolaou¹⁰ asienta los siguientes postulados para el diagnóstico de la célula maligna exfoliada: **Cambios nucleares:** cambio de la proporción normal citoplasma-núcleo, a favor de este último; aumento del contenido de la cromatina y cambios en su morfología; crecimiento o aumento en el número de sus núcleos; disposición aberrante de la cromatina y cambios en su morfología; actividad mitótica anormal; engrosamiento de la membrana nuclear (Fig. 5). **Cambios citoplasmáticos:** reacción de coloración alterada; vacuolización atípica (Figs. 6 y 7). **Cambios celulares en conjunto:** aumento del tamaño de las células; células de forma atípica: fibrilares (Figs. 8 y 9), "renacuajos" (Fig. 10). **Cambios de la interrelación celular:** falta de uniformidad en la orientación de las células y sus núcleos; anisocariosis y anisocitosis de las células dentro del mismo grupo; pérdida de la nitidez de los límites celulares; formación de agrupaciones características, tales como "rosetas" (Fig. 11). **El criterio personal,** que orienta el diagnóstico de malignidad, de acuerdo con la experiencia del citólogo (Fig. 12).

No todas las características están presentes en un mismo campo microscópico o en el caso estudiado, pero la presencia de alguna o de varias de ellas, según el criterio del citólogo con experiencia, orientará el diagnóstico.





El carcinoma epidermoide es el más frecuente de la cavidad bucal y las células malignas que se encuentran en los extendidos, presentarán las particularidades descritas anteriormente.

El aspecto de las células, después de la irradiación, dependerá de la cantidad de tratamiento recibido. Al comienzo del tratamiento, en las células tumorales así como en la mucosa vecina, se encontrará aumento de tamaño celular y vacuolización. Más tarde aparecen formas grotescas, multinucleadas, con alteraciones en la coloración. En las malignas irradiadas, al principio, se acentúan las características de malignidad, pero luego predominan signos de degeneración. Además, hay gran número de leucocitos, bacterias y restos celulares amorfos. Las células benignas irradiadas, a menudo presentan un aspecto apretado, ocasionalmente atipia similar a la que se encuentra en las leucoplasias. Los eritrocitos y macrófagos también pueden estar presentes. Durante las dos primeras semanas del tratamiento se encuentra un aumento de las células malignas; lo cual, probablemente, refleja un aumento de la exfoliación celular.

Observaciones preliminares sugieren, que pacientes cuyos extendidos contienen células malignas muy abundantes, desarrollan metástasis ganglionares muy rápidamente. Células de lesiones radiosensibles, pueden desaparecer de los frotis en una o dos semanas de radiación externa; mientras que, células de un cáncer más resistente, pueden encontrarse durante todo el tratamiento. La presencia de células malignas en las etapas finales del tratamiento no indica, necesariamente, el fracaso de éste. Desafortunadamente, la negatividad del frotis en las etapas finales de la radioterapia, no puede descartar la existencia de un neoplasma residual; razón por la cual, ésta tiene un valor práctico dudoso. Sin embargo, cuando el tumor persiste, las células malignas reaparecen en los frotis pocas semanas más tarde. El tiempo óptimo para encontrarlas, es a las ocho semanas de suspendido el tratamiento. Después de la radioterapia, pueden presentarse ulceraciones, de las cuales generalmente no conviene tomar biopsia, por representar sitios de menor resistencia a la infección. Controles citológicos de tales ulceraciones sirven para diagnosticar la posible reactivación de la lesión. El control mensual de estas lesiones descubrirá su reactivación, meses antes de que presenten manifestaciones clínicas.

Aunque la citología no es un sustituto de la biopsia, en cuanto a un diagnóstico diferencial de precisión, ella da una seguridad de diagnóstico en casos de carcinoma, que puede ser comprobado por biopsia. La toma de muestra correcta es un factor muy importante en este método. Rovin¹², en un estudio en el cual habían 65 carcinomas diagnosticados por biopsia, obtuvo 17 estudios citológicos negativos; lo cual puede indicar que los falsos negativos no han sido hasta el momento actual, muy bien estudiados. Por otra parte, Selbac¹⁸ da la seguridad en sus series de más de 40.000 exámenes citológicos, de un correcto diagnóstico en más de un 90%. Sandler¹⁵ ha examinado más de 6.000 lesiones bucales malignas y benignas. En un total de 592 exámenes completamentados por biopsia, ha encontrado 15 errores de diagnóstico citológico: 8 falsos negativos y 7 falsos positivos. El destaca la imposibilidad de diagnosticar clínicamente entre algunas lesiones inflamatorias frecuentes y un carcinoma muy incipiente. En vista de que la biopsia es desagradable y traumatizante, la citología es el método de elección para el diagnóstico de estas lesiones.

Es conveniente hacer notar, de que no es correcta la creencia general de que el carcinoma de la cavidad bucal suele empezar en lesiones "blancas" y creer que un alto porcentaje de leucoplasias se malignizan. Actualmente está demostrado, que sólo un pequeño número de estos casos sufre realmente una transformación maligna, especialmente aquéllos en los cuales el factor irritativo no se elimina a tiempo. Se olvida que, en la mayoría de los casos, el carcinoma incipiente presenta un aspecto rojo, aterciopelado o liso y que ocasionalmente, se puede encontrar en la vecindad de una leucoplasia⁶.

Durante el tratamiento con radio, los frotis orales suministran un método atraumático y no doloroso, para mantenerse informado de los cambios que va sufriendo el tumor. Umiker²¹ en 23 casos de cáncer, controlados después de un tratamiento con radiaciones y que evolucionaron con recidivas, hizo el diagnóstico de éstas por citología, meses antes de presentarse manifestaciones clínicas.

En nuestro estudio no se trató de buscar premeditadamente los casos positivos y éstos llegaron a la consulta por pertenecer al "conjunto" de los pacientes del Hospital. A la luz de los conocimientos actuales podemos decir que la citología bucal permite,

especialmente cuando se ha complementado con un buen estudio clínico, el descubrimiento, en etapas tempranas, de lesiones malignas bucales que en sus comienzos son inaparentes o insospechadas. El uso de la citología en un gran número de pacientes, permitirá en muchos casos, el diagnóstico precoz y un futuro mejor para el paciente afectado.

RESUMEN

Se realiza un estudio sobre citología bucal en los pacientes de la consulta externa del Hospital Universitario de Maracaibo. Se utiliza el procedimiento del raspado de la mucosa y comprobación por biopsia, en los casos sospechosos y positivos. Se expresa la opinión de que si bien la Citología es un método atraumático y útil en la pesquisa del cáncer bucal en series de pacientes, el diagnóstico definitivo y seguro sólo debe hacerse por biopsia. Se llama la atención sobre la frecuencia de los falsos negativos.

SUMMARY

A study of oral cytology was made on ambulatory patients of the Hospital Universitario of Maracaibo. We use the procedure of scraping the oral mucous. The positive and suspicious cases were studied by scraping and biopsy control. In our opinion, Cytology is a nontraumatic and useful method in the screening of mouth cancer. The definite and safe diagnosis should only be done by biopsy. Attention is called on the false negative cases.

AGRADECIMIENTO

Al Dr. Franz Wenger, por su ayuda en la realización del presente trabajo. A los demás miembros del Departamento de Anatomía Patológica del Hospital Universitario de Maracaibo, por su colaboración.

REFERENCIAS BIBLIOGRAFICAS

- 1 — ALLING, C. C.; SECORD, T. A. "A technique for oral exfoliative cytology". *Oral Surg., Oral Med., Oral Path.* 17: 668. 1964.

- 2 — COHEN, L. "Some observations on the use of exfoliative cytology in the diagnosis of oral lesions". *Oral Surg., Oral Med., Oral Path.* 21: 458. 1966.
- 3 — GOLDSBY, J. W.; STAATS, O. J. "Nuclear changes of intra-oral exfoliated cells of six patients with sickle-cell disease". *Oral Surg., Oral Med., Oral Path.* 16: 1042. 1963.
- 4 — LUZARDO BAPTISTA, M. "Leucoplasia palatina". Trabajo de incorporación a la Sociedad Médico Quirúrgica del Zulia. Maracaibo. Julio de 1967.
- 5 — LUZARDO BAPTISTA, M. "Citología y carcinoma in situ de la cavidad oral". *Acta Odontol. Venezolana.* 4: 229. 1966.
- 6 — MILLARD, H. D. "Oral exfoliative cytology as an aid to diagnosis". *J. Am. Dent. Ass.* 69: 547. 1964.
- 7 — MILLER, S. C.; SOBERMAN, A.; STAHL, S. S. "A study of the cornification of the oral mucosa of young male adults". *J. Dent. Res.* 30: 4. 1951.
- 8 — MONTGOMERY, P. W.; VON HAM, E. "A study of the exfoliative cytology in patients with carcinoma of the oral mucosa". *J. Dent. Res.* 30: 308. 1951.
- 9 — MONTGOMERY, P. W.; VON HAM, E. "A study of the exfoliative cytology of oral leukoplakia". *J. Dent. Res.* 30: 260. 1951.
- 10 — PAPANICOLAOU, G. U. "Atlas of exfoliative cytology". Harvard University Press. Cambridge, Mass. 1954.
- 11 — PETERS, H. "Cytologic smears from the mouth; cellular changes in diseases and after radiation". *Am. J. Clin. Path.* 29: 219. 1958.
- 12 — ROVIN, S. "An assessment of the negative oral cytologic diagnosis". *J. Am. Dent. Ass.* 74: 759. 1967.
- 13 — SANDLER, H. C.; STAHL, S. S. "Exfoliative cytology as a diagnosis aid in the detection of oral neoplasm". *J. Oral Surg.* 16: 414. 1958.
- 14 — SANDLER, H. C.; STAHL, S. S.; CAHN, R.; FREND, H. R. "Exfoliative cytology for detection of early mouth cancer". *Oral Surg., Oral Med., Oral Path.* 13: 99. 1960.
- 15 — SANDLER, H. C. "Cytologie buccale et despistage du cancer". *Medicine et Hygiene.* N° 771: 254. 1967.
- 16 — SCHEMAN, P. "Mass survey for oral cancer by means of exfoliative cytological techniques". *Oral Surg., Oral Med., Oral Path.* 16: 61. 1963.
- 17 — SCHEMAN, P. "The instrumentation and clinical application of exfoliative cytology in the prophylaxis of oral cancer". *Oral Surg., Oral Med., Oral Path.* 20: 226. 1965.
- 18 — SELBAC, C. J.; VON HAM, E. "The clinical value of oral cytology". *Acta Cytol. (Phila.)* 7: 337. 1963.

- 19 — SHAFER, W. G.; WANDROM, C. A. "A clinical and histopathologic study of oral leukoplakia". *Surg. Gynec. Obst.* 112: 411. 1961.
 - 20 — SHAPIRO, B.; GORLIN, L. R. J. "An analysis of oral cytodiagnosis". *Cancer.* 17: 1477. 1964.
 - 21 — UMIKER, W. O.; RAPP, R.; LATOURETTE, H. E. "Quantitative cytologic effects of radiation on benign cells in oral smears". *Trans. Inter-Society Cytol. Council.* 51. 1957.
 - 22 — UMIKER, W. O. "Oral and laryngeal cytology". *Cancer.* 10: 160. 1960.
 - 23 — UMIKER, W. O. "Oral and laryngeal exfoliative cytology". Exfoliative cytology. American Cancer Society. New York. 1961.
 - 24 — UMIKER, W. O. "The diagnosis and prognostic value of oral smears in the radiotherapy of carcinoma of the oral cavity and oropharynx". *Am. J. Roentgenol.* 85: 69. 1961.
 - 25 — WILLIAMSON, J. J. "Erythroplasia of Queyrat of buccal mucous membrane". *Oral Surg., Oral Med., Oral Path.* 17: 338. 1964.
 - 26 — ZISKIN, D. E.; KAMEN, P.; KITTAI, I. "Epithelial smears of the oral mucosa". *J. Dent. Res.* 20: 386. 1946.
-

"El estudiante de bioquímica aplicada (nutrición o química farmacológica) no puede hacer grandes progresos en su propio campo sin una apreciación clara de los hechos y principios fundamentales de la bioquímica y, lo que es quizás más importante, de las lagunas del conocimiento bioquímico que todavía permanecen por llenar".

Joseph Fruton y Sofia Simmonds.
"Bioquímica General. 1961".