

Vasculitis cutánea asociada a Ehrlichiosis canina. Reporte de un caso clínico

Canine Ehrlichiosis-associated cutaneous vasculitis. Report of a clinical case

María Inés Gualan-Cango^{1*} , Andrés Renato Ordoñez² , Renzo Andrés Venturo-Barriga³  y Lenin Fernando Aguilar-Galvez¹ 

¹Universidad Técnica de Machala, Programa de maestría en Medicina Veterinaria, mención Clínica y Cirugía de Pequeñas Especies. Machala, El Oro, Ecuador.

²RenatoVetDerm. Davie, Florida, Estados Unidos de América. ³Universidad Científica del Sur. Lima, Perú.

*Correo electrónico: inesgualan22@gmail.com

RESUMEN

La Ehrlichiosis canina puede desencadenar vasculitis cutánea por mecanismos inmunopatogénicos, como lo hacen las Rickettsia y Leishmania, entre otros. La vasculitis se refiere a la inflamación de los vasos sanguíneos de la piel que resulta en alteración del flujo sanguíneo y necrosis isquémica de la piel. Este trabajo tuvo como objetivo reportar el caso de un perro, macho entero de cuatro años de edad, que presentaba lesiones alopecias erosivas-ulcerativas y algunas costrosas en cabeza, plano nasal, regiones de flexión, pabellón auricular y punta de cola. Se realizó un hemograma, confirmando anemia, normocítica normocrómica no regenerativa, leucocitos aún normales con linfopenia, y trombocitopenia. En el frotis sanguíneo se determinó la presencia de mórulas basofílicas en monocitos, hallazgos compatibles con *Ehrlichia* spp. Se procedió a tratar al paciente con Prednisolona 1 miligramo-kilogramo⁻¹-mg·kg⁻¹-cada 24 horas -h- por 10 días -d-, Pentoxifilina 15 mg cada 12 h por 120 d, 500 mg de Doxiciclina y 500 mg de Niacinamida cada 12 h por 20 d. Se realizaron dos controles (lesiones cutáneas) una a los 21 d y la otra a los 60 d. Se concluye que el tratamiento fue satisfactorio, donde el paciente se recuperó totalmente luego del tratamiento administrado.

Palabras clave: Rickettsia; vasculitis; *Ehrlichia*; dermatitis

ABSTRACT

Canine Ehrlichiosis can trigger cutaneous vasculitis by immunopathogenic mechanisms, as do Rickettsia and Leishmania, among others. Vasculitis refers to inflammation of the blood vessels of the skin resulting in altered blood flow and ischemic necrosis of the skin. The aim of this work was to report the case of a four-year-old male dog, which presented erosive-ulcerative alopecic lesions and some crusty lesions on the head, nasal plane, flexion regions, pinna and tip of the tail. A hemogram was performed, confirming anemia, normocytic normochromic non-regenerative, leukocytes still normal with lymphopenia, and thrombocytopenia. The blood smear showed the presence of basophilic morulae in monocytes, findings compatible with *Ehrlichia* spp. The patient was treated with Prednisolone 1 milligram-kilogram⁻¹-mg·kg⁻¹- every 24 hours -h- for 10 days -d-, Pentoxifylline 15 mg every 12 h for 120 d, 500 mg of Doxycycline and 500 mg of Niacinamide every 12 h for 20 d. Two controls (skin lesions) were performed, one at 21 d and the other at 60 d. It is concluded that the treatment was satisfactory, where the patient recovered completely after the treatment administered.

Key words: Rickettsia; vasculitis; *Ehrlichia*; dermatitis

INTRODUCCIÓN

La vasculitis cutánea -VC- es considerada como un patrón de reacción cutánea, relacionada a la inflamación de las paredes vasculares y del tejido conectivo perivascular. Pese a que su patogenia no se comprende en su totalidad, generalmente es secundaria a la deposición de complejos inmunes en las paredes vasculares (hipersensibilidad tipo III), sin embargo, puede tener un origen primario. Se han descrito diferentes etiologías, tales como infecciosas (bacterias, rickettsias, virus, hongos), hipersensibilidad alimentaria, vacunación contra rabia, reacción farmacológica, Lupus Eritematoso, neoplasias, enfermedades metabólicas, entre otras [5, 11, 17]. Esta condición se caracteriza por inflamación y posterior destrucción de vasos sanguíneos, conllevando a necrosis isquémica del tejido [13].

Los signos clínicos dérmicos de las VC característicos son máculas hemorrágicas, manchas hemorrágicas, alopecia, costras, erosiones, necrosis y úlceras, con distribución anatómica en pabellón auricular, periocular, piel que recubre prominencias óseas, mucosa oral, almohadillas y cola. Además, pueden existir signos sistémicos, como anorexia, letargia, fiebre, artropatías, miopatías, edema en extremidades [5, 11].

Dentro de las enfermedades descritas causantes de VC se encuentra la Ehrlichiosis, una enfermedad infecciosa producida por bacterias intracelulares obligadas Gram negativas. Estas bacterias pertenecen al grupo de las α - proteobacterias incluidas en el orden Rickettsiales y género *Ehrlichia*, las cuales son transmitidas por garrapatas y representan un problema importante en la salud animal [1, 3]. En perros (*Canis lupus familiaris*), la *Ehrlichia canis* es el agente etiológico de la Ehrlichiosis Monocítica Canina (EMC), considerada como una enfermedad endémica en regiones tropicales y subtropicales, no obstante, se reportan cada vez más en zonas de clima templado [2].

A continuación, se describe un caso de VC asociado a Ehrlichiosis en un perro.

MATERIALES Y MÉTODOS

Evaluación del paciente

Anamnesis

Es llevado a consulta, un paciente canino mestizo de 4 años, macho entero de raza indefinida, peso 16 kilogramos -kg-. El motivo de consulta fue la presencia de lesiones en la piel de 5 meses de aparición. Como antecedentes en el tratamiento, se menciona la administración de baños semanales, antibióticos, antimicóticos, corticoides, sin especificar principios activos ni dosificación. El paciente vive la mayoría del tiempo dentro de casa, saliendo únicamente en los paseos diarios. El calendario de vacunación se encuentra al día, no siendo regular al control de parásitos externos. No presentó alteraciones en el apetito, Su alimentación se basa en alimento balanceado comercial y alimento casero,

Exploración física general

En el examen físico, su condición corporal fue de 3 puntos en escala de 1 a 9. Se encontraba alerta, pelaje hirsuto, mucosa oral rosada húmeda, tiempo de llenado capilar de 2 segundos (seg), tamaño de linfonodos submandibulares normales, pulso fuerte sincrónico, 25 respiraciones por minutos (min), 90 latidos cardíacos por min,

palpación abdominal sin alteraciones aparentes, temperatura corporal de 39,5 C°.

Examen físico específico de lesiones

En el examen dermatológico se observaron lesiones alopécicas erosivas-ulcerativas y algunas costrosas en cabeza, plano nasal, regiones de flexión, pabellón auricular y punta de cola. Se plantearon varias opciones como diagnóstico diferencial: VC, demodicosis, dermatofitosis, farmacodermias (FIGS 1-4).

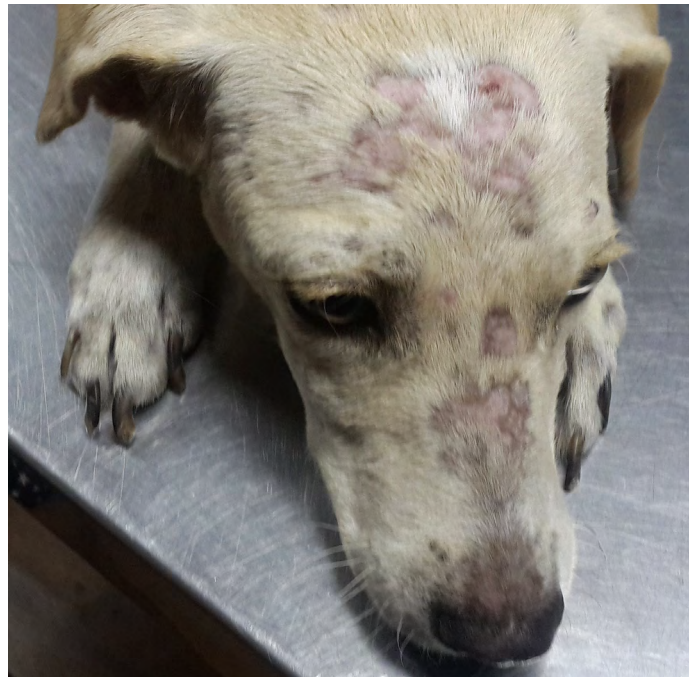

FIGURA 1. Alopecias multifocales en región frontal y plano nasal

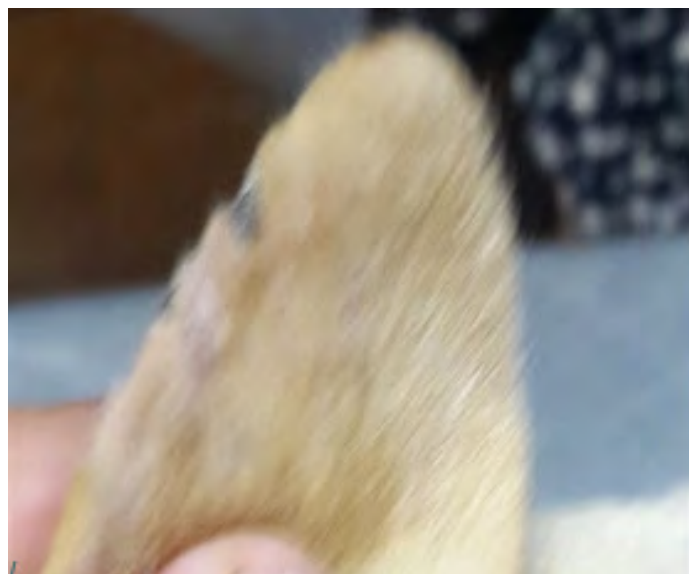

FIGURA 2. Borde de oreja izquierda con lesiones alopécicas costrosas

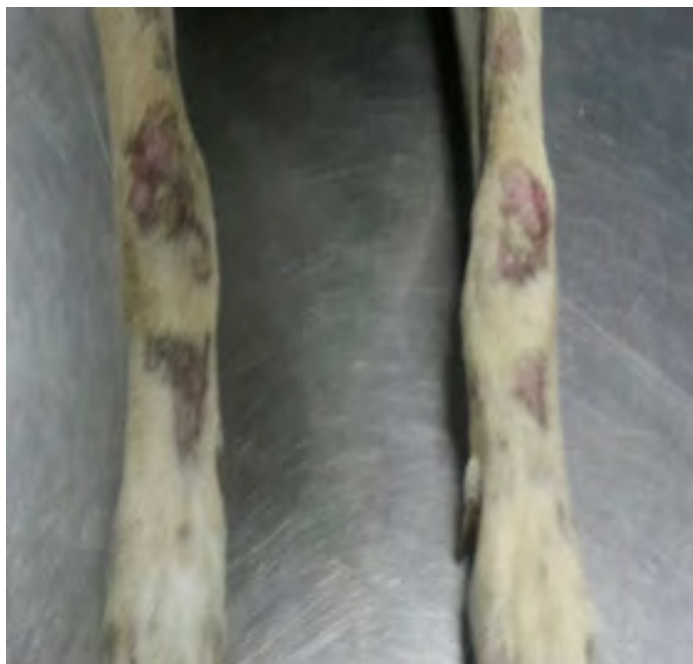

FIGURA 3. Alopecias y lesiones erosivas en región carpal




FIGURA 4. Punta de cola con alopecia y úlceras

Exámenes complementarios

Se realizó analítica sanguínea completa, Snap 4Dx Idexx (ELISA), frotis de capa leucocitaria, raspado cutáneo, tricograma y una prueba con lámpara de Wood.

Con base en los resultados de la historia clínica, signos clínicos y exámenes complementarios se llegó al diagnóstico de VC asociada a Ehrlichiosis canina.

RESULTADOS Y DISCUSIÓN

Los resultados de la analítica sanguínea fueron: eritrocitos (RBC) = $3,38 \times 10^6 \cdot \mu\text{L}^{-1}$, hemoglobina (HGB) = $8 \text{ g} \cdot \text{dL}^{-1}$, hematocrito (HCT) = 25,4 %, plaquetas (PLT) = $73 \times 10^3 \cdot \text{L}^{-1}$, leucocitos (WBC) = $5.350 \cdot \mu\text{L}^{-1}$, linfocitos (LYM) = $0,81 \times 10^3 \cdot \text{L}^{-1}$. El hemograma mostró como hallazgos, que existió anemia normocítica normocrómica no regenerativa, trombocitopenia y leucocitos aún normales con linfopenia. En el extendido de capa leucocitaria teñido con colorante tipo Romanowsky, se pudo observar mórulas compatibles con *E. canis* (FIG. 5). Los resultados hematológicos concuerdan con los descritos en la literatura para Ehrlichiosis canina [6]. El Snap 4DX, prueba de ELISA, desarrollada y distribuida por Idexx [7], resultó positiva a *E. canis*, confirmando la observación de la mórula. El raspado, tricograma y examen con la lámpara de Wood resultaron negativos a demodicosis y dermatofitosis.

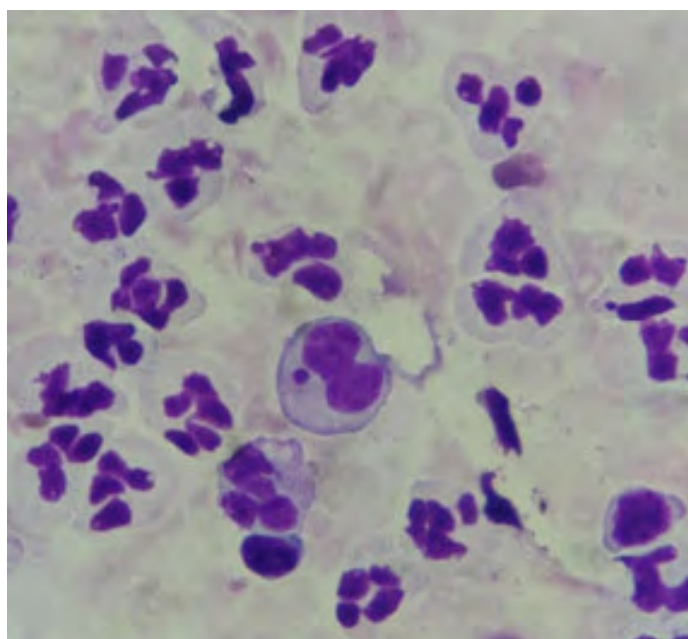


FIGURA 5. Citología compatible con mórula de *Ehrlichia* en monocito

Obtenidos los resultados se instauró una terapéutica oral con Prednisolona a dosis de $1 \text{ miligramo} \cdot \text{kg}^{-1} - \text{mg} \cdot \text{kg}^{-1}$ - cada 24 horas -h- por 10 días -d-, Pentoxifilina $15 \text{ mg} \cdot \text{kg}^{-1}$ cada 12 h por 120 d y asimismo la receta magistral de 500 mg de Doxiciclina y 500 mg de Niacinamida cada 12 h por 20 d [8, 14, 15].

Se realizaron dos controles de las lesiones cutáneas; a las 3 semanas (sem) y 60 d de iniciado el tratamiento.

A los 21 d se observó una reducción parcial de lesiones alopecias en región frontal y total en plano nasal (FIG. 6), reducción parcial de lesiones erosivas - ulcerativas en punta de cola (FIG. 7) y una reducción parcial de alopecia en región carpal (FIG. 8).

A los 60 d se obtuvo una respuesta clínica favorable, observándose una reducción total de lesiones alopecias en región frontal, plano nasal (FIG. 9) y una reducción completa de alopecia y lesiones erosivas-ulcerativas en punta de cola (FIG. 10). Cabe agregar, que se instauró un plan de control de ectoparásitos.

La Ehrlichiosis canina es una enfermedad endémica en todos los continentes, a excepción de Australia. *E. canis* se transmite transtadial e intraestadialmente por el vector biológico *Rhipicephalus sanguineus* de extensa distribución [12]. El paciente de estudio no recibía antiparasitarios externos aplicados periódicamente de manera preventiva, lo que incrementaba la posibilidad de infestación de *R. sanguineus* su posterior infección y adquisición de la enfermedad. Es desconocida la prevalencia de patógenos transmitidos por garrapatas como desencadenantes de VC canina. Un estudio retrospectivo de VC en perros y gatos (*Felis catus*), en el cual revisaron 19 perros y 2 gatos,

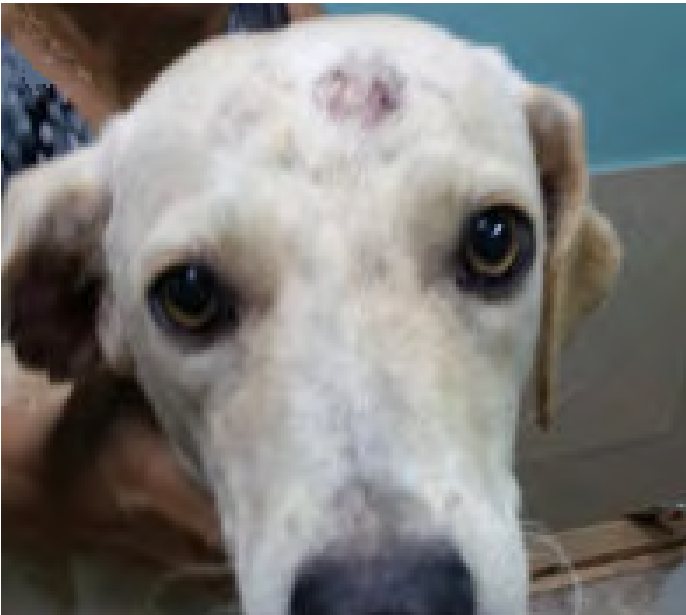

FIGURA 6. Reducción parcial de lesiones alopécicas en región frontal y total en plano nasal a los 21 días




FIGURA 7. Reducción parcial de lesiones erosivas - ulcerativas en punta de cola a los 21 días

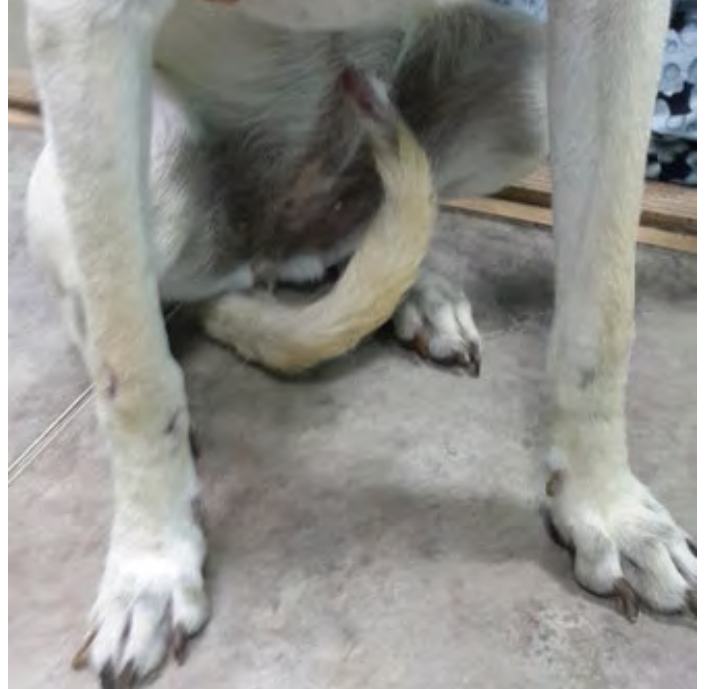

FIGURA 8. Reducción parcial de alopecia en región carpal a los 21 días




FIGURA 9. Reducción total de lesiones alopécicas en región frontal y plano nasal a los 60 días



FIGURA 10. Reducción completa de alopecia y lesiones erosivas-ulcerativas en punta de cola a los 60 días

encontraron que el 50 % tuvo un origen idiopático, mientras que los restantes se asociaron a vacunación contra la rabia, hipersensibilidad a la carne de bovino (*Bos taurus*), neoplasias, administración de medicamentos orales (ivermectina e itraconazol), no evidenciándose agentes etiológicos patógenos transmitidos por garrapatas [13]. Sin embargo, una revisión de 36 casos de VC sus autores encontraron títulos elevados de *Ehrlichia*, *Anaplasma phagocytophilum*, *Borrelia burgdorferi* [8], resultando importante considerar a estos agentes como posibles etiologías de VC con especial énfasis en regiones tropicales y en pacientes sin un control regular de ectoparásitos.

La presencia de signos clínicos vasculares asociados a Ehrlichiosis, es causada por diátesis hemorrágica con petequias y púrpuras en piel como manifestaciones cutáneas y epistaxis, hematuria, melena y hemorragia prolongada en los sitios de punción venosa como signos extra cutáneos vasculares, observándose mayormente en pacientes con Ehrlichiosis crónica [12]. De las lesiones vasculares graves y la consiguiente hipoxia o isquemia del tejido, se pueden desarrollar lesiones resultantes en necrosis y úlceras crateriformes y escaras. Las lesiones cutáneas pueden ser el único signo clínico de VC aunque no es frecuente. La distribución suele ser generalizada o localizada, en cola, debajo de la anastomosis del arco venoso palmar proximal o el arco cefálico accesorio, donde los vasos son más estrechos, en orejas y en general áreas con circulación colateral menos extensa [8, 9]. Similar a las lesiones y patrón de distribución observados en el paciente.

El paciente aún no presentaba leucopenia, anemia y trombocitopenia, similares resultados hematológicos se obtuvieron en un estudio previo de 77 muestras de perros con signos clínicos compatibles

con Ehrlichiosis, donde el $90,5 \pm 7,3$ %; $88,9 \pm 9,2$ % y el $82,1 \pm 9,2$ % de casos estudiados con trombocitopenia, leucopenia y anemia, respectivamente, demostraron anticuerpos contra *E. canis*. Concluyendo que el examen hematológico es de vital importancia para el diagnóstico de esta enfermedad y que el ELISA es una excelente prueba confirmatoria [6]. El hallazgo de la mórula en monocitos fue confirmativo de la infección ya que no siempre es visible, observándose poco según un estudio realizado en Brasil, el cual estudió 35 perros y solo se encontraron en 2 muestras (5,7 %), mórulas en frotis de capa leucocitaria [4]. La ubicación de la mórula dentro del citoplasma de monocitos y macrófagos que lleva a pensar que la infección es por *E. canis*, el agente causante de la EMC en perros [10].

La pentoxifilina tiene efectos inmunomoduladores que lo hacen útil en el tratamiento de la mayoría de las vasculitis, mejorando el flujo sanguíneo a la zona isquémica y disminuyendo sensiblemente el proceso inflamatorio asociado. Además, se recomienda administración de Prednisona $1-2 \text{ mg}\cdot\text{kg}^{-1}$ en perros por vía oral -VO- cada 12 h hasta que se resuelven las lesiones (aproximadamente 2-4 sem). Después debe disminuirse gradualmente la dosis del esteroide durante varias sem (8-10) hasta que se administra la dosis más baja posible en d alternos para mantener la remisión [13]. En un estudio retrospectivo, un perro fue tratado con Pentoxifilina ($10-20 \text{ mg}\cdot\text{kg}^{-1}$) VO cada 12 h y ocho, con combinaciones con Prednisona ($1,5-3 \text{ mg}\cdot\text{kg}\cdot\text{d}^{-1}$) con variable éxito. Seis perros tuvieron resolución completa, 2 tuvieron resolución parcial, y 1 no respondió. De los 6 perros con resolución completa, 3 recayeron cuando la prednisona se redujo gradualmente, lo que sugiere que la pentoxifilina puede ser insuficiente cuando se usa sola para tratar la VC [2].

La combinación de tetraciclina y niacinamida podría ser considerado un tratamiento en casos más leves de vasculitis cutánea. Las tetraciclinas (tetraciclina, doxiciclina, monociclina) ejercen una variedad de antiinflamatorios y propiedades inmunomoduladoras por sí solas o en combinación con niacinamida. La combinación de tetraciclinas y niacinamida tiene la capacidad de inhibir la transformación blástica de los linfocitos y quimiotaxis de neutrófilos y eosinófilos. Para perros que pesen menos de 10 kg, administrar 250 mg por perro de cada medicamento por VO cada 8 h con alimentos. Para perros que pesen más de 10 kg, administre 500 mg por perro de cada fármaco por VO cada 8 h con alimentos [8, 14]. Por otro lado, Roberts (2018) menciona usar la Doxiciclina a dosis de $5-10 \text{ mg}\cdot\text{kg}^{-1}$ cada 12 h y niacinamida a $22 \text{ mg}\cdot\text{kg}^{-1}$ cada 8-12 h en la VC [15].

En la Clínica Médica de Pequeños Animales del Hospital Veterinario de la Universidad Federal de Campina Grande (UFCG), fueron seleccionados 10 perros con EMC. El diagnóstico se obtuvo mediante examen clínico, hemograma e inmunoensayo inmunocromatográfico (con anticuerpos anti-*E. canis*). Las muestras se distribuyeron aleatoriamente en dos grupos experimentales, con cinco animales cada uno ($n=5$), denominados GD y GDP. El grupo GD fue tratado con doxiciclina ($5 \text{ mg}\cdot\text{kg}^{-1}$; VO; BID) durante 28 d y el grupo GDP, tratado con doxiciclina a la misma dosis y duración y prednisolona ($2 \text{ mg}\cdot\text{kg}^{-1}$; VO; BID), durante 5 d. Los resultados obtenidos permiten concluir que ambos protocolos terapéuticos dieron como resultado una mejoría clínica y una mejora en los parámetros hematológicos y de proteinograma. Sin embargo, el uso de prednisolona a la dosis utilizada durante los primeros cinco días de tratamiento no mostró efectos más beneficiosos que la administración de doxiciclina sola [16].

CONCLUSIÓN

La evidencia que presentamos anteriormente demuestra que la VC no debe ser considerada como un diagnóstico definitivo, sino más bien como un patrón de reacción cutánea que se manifiesta con un conjunto de síntomas y lesiones característicos, requiriendo un esfuerzo diagnóstico para conocer su etiología y manejar el caso debidamente. En este caso este proceso inflamatorio fue asociada a ehrlichiosis canina, confirmándola con un examen hematológico y prueba de ELISA. Además, la VC no es muy frecuente en el perro, por lo tanto, cobra relevancia la descripción de un caso clínico.

REFERENCIAS BIBLIOGRÁFICAS

- [1] ARROYAVE, E.; RODAS-GONZÁLEZ, J.D.; ZHANG, X.; LABRUNA, M.B.; GONZÁLEZ, M.S.; FERNÁNDEZ-SILVA, J.A.; MCBRIDE, J.W. *Ehrlichia canis* TRP36 diversity in naturally infected-dogs from an urban area of Colombia. **Ticks Tick Borne Dis.** 11(3): 101367. 2020.
- [2] BAI, L.; GOEL, P.; JHAMBH, R.; KUMAR, P.; JOSHI, V.G. Molecular prevalence and haemato-biochemical profile of canine monocytic ehrlichiosis in dogs in and around Hisar, Haryana, India. **J. Parasit. Dis.** 41(3): 647-54. 2017.
- [3] DUMLER, J.S.; BARBET, A.F.; BEKKER, C.; DASCH, G.A., PALMER, G.H., RAY, S.C.; RURANGIRWA, F.R. Reorganization of genera in the families Rickettsiaceae and Anaplasmataceae in the order Rickettsiales: unification of some species of *Ehrlichia* with *Anaplasma*, *Cowdria* with *Ehrlichia* and *Ehrlichia* with *Neorickettsia*, descriptions of six new species combinations and designation of *Ehrlichia equi* and "HGE agent" as subjective synonyms of *Ehrlichia phagocytophila*. **Intern. J. System. Evoluti. Microbiol.** 51(6): 2145-2165. 2001.
- [4] FARIA, J. L.; DAGNONE, A. S.; MUNHOZ, T. D.; JOÃO, C. F.; PEREIRA, W. A.; MACHADO, R. Z.; TINUCCI-COSTA, M. *Ehrlichia canis* morulae and DNA detection in whole blood and spleen aspiration samples. **Rev. Bras. Parasitol. Vet.** 19(2): 98-102. 2010.
- [5] HNILICA, K.A.; PATTERSON, A.P. Cutaneous Vasculitis. En: **Small Animal Dermatology. A Color Atlas and Therapeutic Guide.** Hnilica, K.A; Patterson, A.P. (Eds.). 4th. Ed. Elsevier, St. Louis, Missouri. 284 pp. 2017.
- [6] HOYOS, L.; LI, O.; ALVARADO, O.; SUÁREZ, F.; DÍAZ, D. Evaluación del examen hematológico en el diagnóstico de Ehrlichiosis canina. **Rev. Invest. Vet. Peru.** 18(2): 129-135. 2007.
- [7] IDEXX LABORATORIES. IDEXX SNAP® 4Dx® Plus Test provides sensitive and specific detection of tick-borne diseases. Idexx, Educ Progr.1-2. 2016. En línea: <https://bit.ly/3PjqHQj>. 22/05/2022.
- [8] INNERA, M. Cutaneous Vasculitis in Small Animals. **Vet. Clin. Small Anim.** 43(1): 113-134. 2013.
- [9] LARSSON, C.E; LUCAS, R. Dermatites de Etiologias viral e Riquetisiana dos caninos. En: **Tratado de Medicina Externa: Dermatologia Veterinária.** Larsson, C.E; Lucas, R. (Eds.) 2nd. Ed. Interbook, Sao Paulo. Pp 247-248. 2016.
- [10] LUKÁCS, R.M.; PETERS, I.R.; EMINAGA, S.; BUCKERIDGE, D.M. *Ehrlichia canis* infection in the cerebrospinal fluid of a dog characterized by morulae within monocytes and neutrophils. **Vet. Clin. Pathol.** 49: 470-475. 2020.
- [11] MILLER, W.H.; GRIFFIN, C.E.; CAMPBELL, K.L. Autoimmune and Immune-Mediated Dermatoses. En: **Small Animal Dermatology.** Miller, W.H.; Griffin, C.E.; Campbell, K.L. (Eds.) 7th. Ed. Elsevier, St. Louis, Missouri. 481 pp. 2013.
- [12] MYLONAKIS, M.E.; HARRUS, S.; BREITSCHWERDT, E.B. An update on the treatment of canine monocytic ehrlichiosis (*Ehrlichia canis*). **The Vet. J.** 246: 45-53. 2019.
- [13] NICHOLS, P.R.; MORRIS, D.O.; BEALE, K.M. A retrospective study of canine and feline cutaneous vasculitis. **Vet. Dermatol.** 12(5): 255-264. 2001.
- [14] RIOS, A.M.; VERDE, M.T.; YOTTI, C.L. Dermatologia clínica en el perro y en el Gato. **MultiMed. Edic. Vet.** 780 pp. 2021.
- [15] ROBERTS, B.K. Urgencias dermatológicas potencialmente mortales. **Textbook of Small Animal Emergency Medicine.** Pp 875-891. 2018.
- [16] SILVA, A.D.C.T.D.; SANTOS, J.R.S.D.; SILVA, R.M.N.D.; SANTANA, V.L.D.; MARTINS, F.S.D.M.; FALCÃO, B.M.R.; SOUZA, A.P.D. Prednisolona asociada con doxiciclina en los parámetros hematológicos y proteinograma sérico de perros con ehrlichiosis. **Cien. Rural.** 51(3): e-20200335 .2021.
- [17] TASAKI, Y.; MIURA, N.; IYORI, K.; NISHIFUJI, K.; ENDO, Y.; MOMOI, Y. Generalized Alopecia with Vasculitis-Like Changes in a Dog with Babesiosis. **J. Vet. Med. Sci.** 75(10): 1367-1369. 2013.