

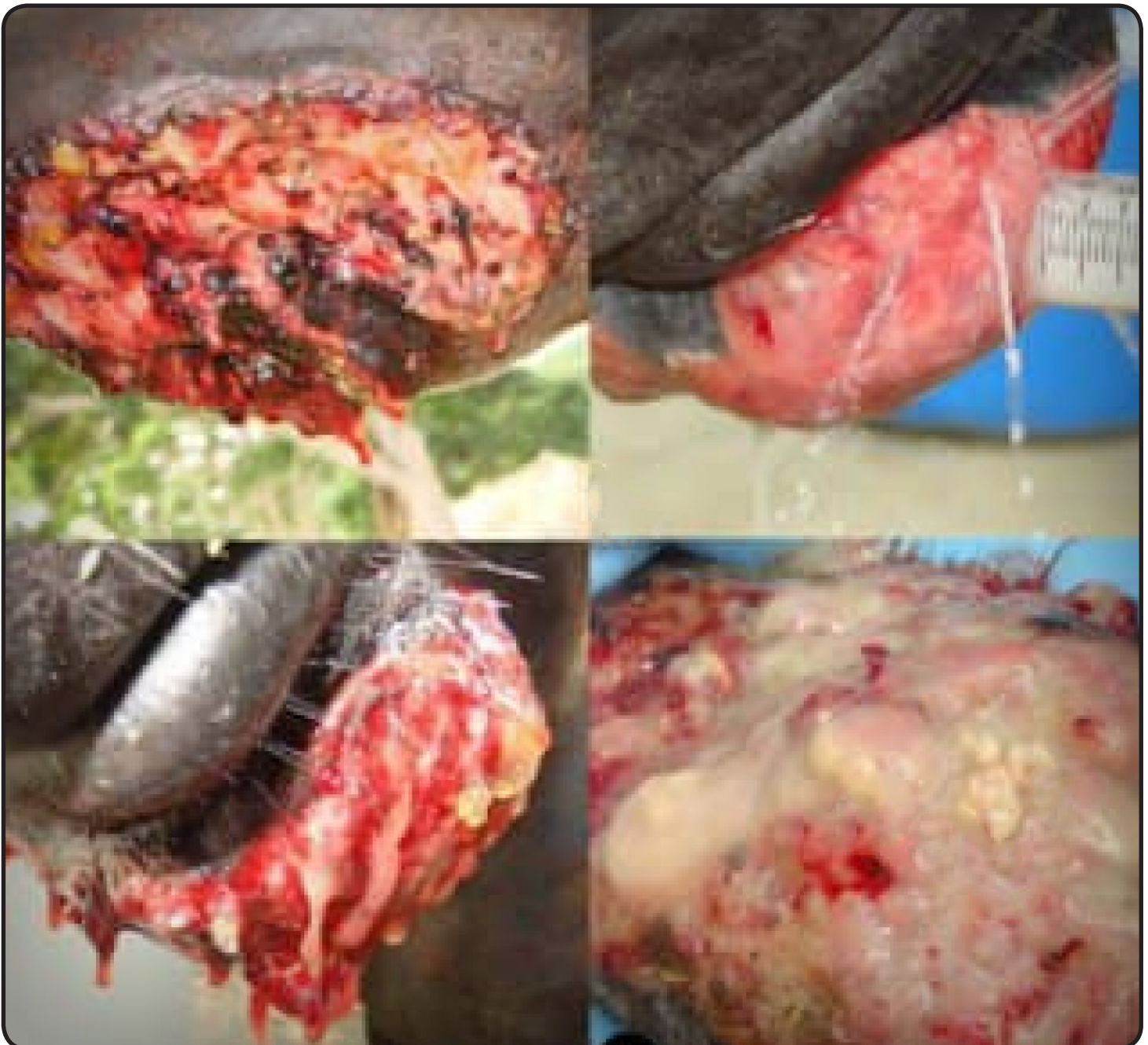

UNIVERSIDAD DEL ZULIA  
**REVISTA CIENTÍFICA**

FACULTAD DE CIENCIAS VETERINARIAS  
DIVISIÓN DE INVESTIGACIÓN



MARACAIBO, ESTADO ZULIA, VENEZUELA



# CARACTERIZACIÓN CLÍNICA E HISTOPATOLÓGICA DE PYTHIOSIS CUTÁNEA EN UNA BURRA (*Equus asinus africanus*) TRATADA CON ACETONIDA DE TRIAMCINOLONA

## CLINICAL AND HISTOPATHOLOGICAL CHARACTERIZATION OF SKIN PYTHIOSIS IN A DONKEY (*Equus asinus africanus*) TREATED WITH TRIAMCINOLONE ACETONIDE Pythiosis Cutánea Equina

José Cardona-Álvarez<sup>1,\*</sup>, Bernardo Reyes-Bosa<sup>2</sup> y Mastoby Martínez-Martínez<sup>3</sup>.

<sup>1</sup>Profesor Titular de Medicina y Clínica de Grandes Animales, Grupo de Investigación en Medicina de Grandes Animales "MEGA", Facultad de Medicina Veterinaria y Zootecnia, Universidad de Córdoba, Montería, Colombia. <sup>2</sup>Profesor Auxiliar de Medicina y Clínica de Grandes Animales Médico Veterinario y Zootecnista, Grupo de Investigación en Medicina de Grandes Animales "MEGA", Facultad de Medicina Veterinaria y Zootecnia, Universidad de Córdoba, Montería, Colombia. <sup>3</sup>Profesor de Cirugía y Clínica Quirúrgica, Facultad de Medicina Veterinaria y Zootecnia, Universidad de Córdoba, Montería, Colombia.

\*E-mail: jacardonaalvarez@correo.unicordoba.edu.co; cardonalvarez@hotmail.com

### RESUMEN

La pythiosis cutánea (PC) es una enfermedad crónica, granulomatosa, pruriginosa y rápidamente progresiva, que ocurre en regiones con temperaturas que varían desde un clima templado a caliente, como en la selva tropical y subtropical. Causada por el *Pythium insidiosum*, un microorganismo clasificado en el Phylum Pseudofungi, Clase Oomycetes, Orden Pythiales, Familia Pythiaceae y Género *Pythium*. Es conocida en Colombia como "espúndia equina", en Brasil como "ferida brava, mal de los pantanos y ferida de moda" y en otras partes del mundo como "dermatitis granular, sanguijuelas de la Florida, hongo de la costa del golfo, bursatee y hifomicosis. La PC ha sido reportada en varios países tropicales y subtropicales de todo el mundo, principalmente en el sur de Brasil, Venezuela, Colombia, Estados Unidos, entre otros. Las lesiones incapacitantes se ubican particularmente en los miembros, boca y pecho, debido a que son las áreas de mayor exposición al microorganismo. Macroscópicamente, se caracteriza por la presencia de lesiones inflamatorias ulceradas y granulomatosas, con bordes irregulares y en forma de cráter, de diferentes tamaños, húmedas en la mayoría de los casos, puede presentar trayectos fistulosos con descarga ocasional de material serosanguinolento o purulento blanco amarillento. Existen en la literatura reportes de diversas terapias con el objetivo de eliminar el agente etiológico de la enfermedad (*P. insidiosum*), mejorar la calidad del tejido y promover reparación tisular. El objetivo del presente estudio fue caracterizar clínicamente la PC en una burra (*Equus asinus africanus*) tratada con triamcinolona. Se realizó un estudio de tipo descriptivo, no probabilístico en animales de conveniencia con presencia de lesiones cutáneas piogranulomatosas compatibles con Pythiosis, diagnosticado con examen clínico y evaluaciones histopatológicas. Posterior al diagnóstico definitivo, se instauró un tratamiento con acetónida de triamcinolona, vía intramuscular, a dosis de 50 mg totales por dos aplicaciones con un intervalo de 15 días. El diagnóstico definitivo se basó en los resultados de las pruebas histopatológicas, donde se encontró en la coloración con

con hematoxilina y eosina lesiones compatibles con pythiosis.

**Palabras clave:** Pythiosis cutánea; triamcinolona; histopatología

### ABSTRACT

Cutaneous pythiosis (CP) is a chronic, granulomatous, pruritic and rapidly progressive disease that occurs in regions with temperatures ranging from temperate to hot climates, such as tropical and subtropical forests. Caused by *Pythium insidiosum*, a microorganism classified in the Phylum Pseudofungi, Class Oomycetes, Order Pythiales, Family Pythiaceae and Genus *Pythium*. It is known in Colombia as "equine espúndia", in Brazil as "ferida brava, mal de los marshos and ferida de moda" and in other parts of the world as "granular dermatitis, leeches of Florida, fungus of the gulf coast, bursatee and pythiosis has been reported in several tropical and subtropical countries around the world, mainly in southern Brazil, Venezuela, Colombia, the United States of North American, etc. Disabling injuries are located particularly in the limbs, mouth and chest, because they are the areas of greatest exposure to the microorganism, macroscopically, it is characterized by the presence of inflammatory ulcerated and granulomatous lesions, with irregular and crater-shaped edges, of different sizes, wet in most cases, may present pathways fistulous with occasional discharge of serosanguineous or purulent white-yellow material. There are reports in the literature of various therapies with the aim of imine the etiological agent of the disease (*P. insidiosum*), improve tissue quality and promote tissue repair. The aim of the present study was to clinically characterize CP in a donkey (*Equus asinus africanus*) treated with triamcinolone. A descriptive, non-probabilistic study was conducted in convenience animals with presence of pyogranulomatous skin lesions compatible with Pythiosis, diagnosed with clinical examination and histopathological evaluations. After the definitive diagnosis, a treatment with intramuscular way of triamcinolone acetone was established at a dose of 50 mg total for two applications with an interval of 15 days. The definitive diagnosis was based on the

results of the histopathological tests, where it was found in the coloration with haematoxylin and eosine lesions compatible with pythiosis.

**Key words:** Cutaneous pythiosis; triamcinolone; histopathology

## INTRODUCCIÓN

La domesticación del burro (*Equus asinus africanus*) hace aproximadamente 5.000 años transformó a las sociedades ancestrales y el transporte terrestre en África y Eurasia, permitiendo el desarrollo del pastoralismo móvil y las antiguas rutas comerciales terrestres y contribuyendo al crecimiento del primer estado Egipcio. Hoy los burros son medios de transporte esenciales para las personas que viven en muchas regiones montañosas, desérticas y pobres del mundo [7].

La Pythiosis cutánea PC es una enfermedad crónica, granulomatosa, pruriginosa y rápidamente progresiva, que ocurre en regiones con temperaturas que varían de clima templado a caliente, como en la selva tropical y subtropical. Causada por el (*Pythium insidiosum*), un microorganismo clasificado en el Phylum Pseudofungi, Clase Oomycetes, Orden Pythiales, Familia Pythiaceae y Género Pythium, de modo que los miembros de la clase Oomycetes son filogenéticamente distantes del reino de los hongos y más cerca de las algas [3,4].

Es conocida en Colombia como "espúndia equina", en Brasil como "ferida brava, mal de los pantanos y ferida de moda" y en otras partes del mundo como "dermatitis granular, sanguijuelas de la Florida (EUA), hongo de la costa del golfo, bursatee y hifomicosis [3]. La distribución geográfica es amplia, La PC ha sido reportada en varios países tropicales y subtropicales de todo el mundo, principalmente en el sur de Brasil, Venezuela, Colombia, Estados Unidos de América (EUA), entre otros. Las condiciones medioambientales son determinantes en el desarrollo del organismo en su ecosistema. Para la producción de zoosporas son necesarias temperaturas entre 30 y 40 °C y la acumulación de agua en zonas inundables. La gran mayoría de los casos de PC se ha observado durante o después de la estación lluviosa [8,11,12].

Tomich y Col. [13], refieren el potencial de esta enfermedad para generar impacto económico negativo lo que trae consigo pérdidas significativas para el agronegocio de équidos (*Equus ferus*, *Equus asinus*), ya que no existe una droga antifúngica eficaz contra el (*Pythium insidiosum*), causando la muerte o invalidez de los animales en la gran mayoría de las ocurrencias, ya que los équidos son frecuentemente afectados por lesiones traumáticas.

Las lesiones incapacitantes se ubican particularmente en los miembros, boca y pecho, debido a que son las áreas de mayor exposición al microorganismo, macroscópicamente, se caracteriza por la presencia de lesiones inflamatorias ulceradas y granulomatosas, con bordes irregulares y en forma de cráter, de diferentes tamaños, húmedas en la mayoría de los casos, puede presentar trayectos fistulosos con descarga ocasional de material serosanguinolento o purulento blanco amarillento [4].

En las lesiones de PC, las células muertas se comportan como cuerpo extraño, desencadenando una respuesta inflamatoria

del organismo con la finalidad de promover la fagocitosis y de permitir el posterior reparo del tejido afectado, por lo que en el proceso de la reparación y cicatrización, hay presencia de masas necróticas y calcificaciones que se desprenden fácilmente, de coloración blanco-amarillentas que contienen hifas e infiltrado de eosinófilos, cuyas dimensiones varían de 2 a 10 milímetros (mm) de diámetro llamados "kunkers", que juntamente con la presencia de trayectos fistulosos y descarga fibrinosanguinolenta son señales inequívocas de PC [3].

Histológicamente en la coloración de hematoxilina-eosina (H-E), se observa marcada infiltración inflamatoria piogranulomatosa multifocal con infiltrado inflamatorio eosinofílico y neutrófilico, circundado por macrófagos y células gigantes y presencia de masas necróticas multifocales, así como intensa proliferación de tejido conjuntivo fibroso y áreas con elevado número de eosinófilos y mastocitos alrededor de las hifas formando el fenómeno Splendore-Hoeppli (SH). En la coloración de Grocott se observa la presencia de estructuras ramificadas, ocasionalmente septadas que a veces forman ángulo recto, de color café oscuro, paredes lisas y paralelas, de 2,6 a 6,4 micrómetros (µm) de tamaño [4].

Existen en la literatura reportes de diversas terapias con el objetivo de eliminar el agente etiológico de la enfermedad (*P. insidiosum*), mejorar la calidad del tejido y promover reparación tisular. A pesar del uso de antimicóticos como una opción de tratamiento, hay pocos estudios relatando resultados favorables, con pruebas no convincentes de la eficacia del tratamiento en granuloma cutáneo por PC [1.6].

El objetivo del presente estudio fue caracterizar clínicamente la PC en una burra tratada con acetona de triamcinolona.

## MATERIALES Y MÉTODOS

Se realizó un estudio de tipo descriptivo, no probabilístico, en animales de conveniencia con presencia de lesiones cutáneas piogranulomatosas compatibles con PC diagnosticado con examen clínico y evaluación histopatológica.

El estudio fue desarrollado en el departamento de Córdoba, Colombia, ubicado entre las coordenadas 7°23' y 9°26' LN y los 74°52' y 76°32' LO del meridiano de Greenwich, a una altura de 30 metros sobre el nivel del mar (m.s.n.m), con temperatura promedio anual de 28°C, humedad relativa del 82%, precipitación media anual de 1400 mm y pertenece a la formación climática de bosque tropical lluvioso [10].

Para la evaluación del animal y la toma de muestras, se tuvieron en cuenta las normas técnicas referentes a los principios éticos internacionales para la investigación biomédica con animales del CIOMS (Council for International Organizations of Medical Sciences) establecida por la UNESCO (United Nations Educational, Scientific and Cultural Organization) y la OMS (Organización Mundial de la Salud) de 1949 y de la Ley 84 de Octubre 27 de 1989 (Estatuto Colombiano de Protección Animal) [9].

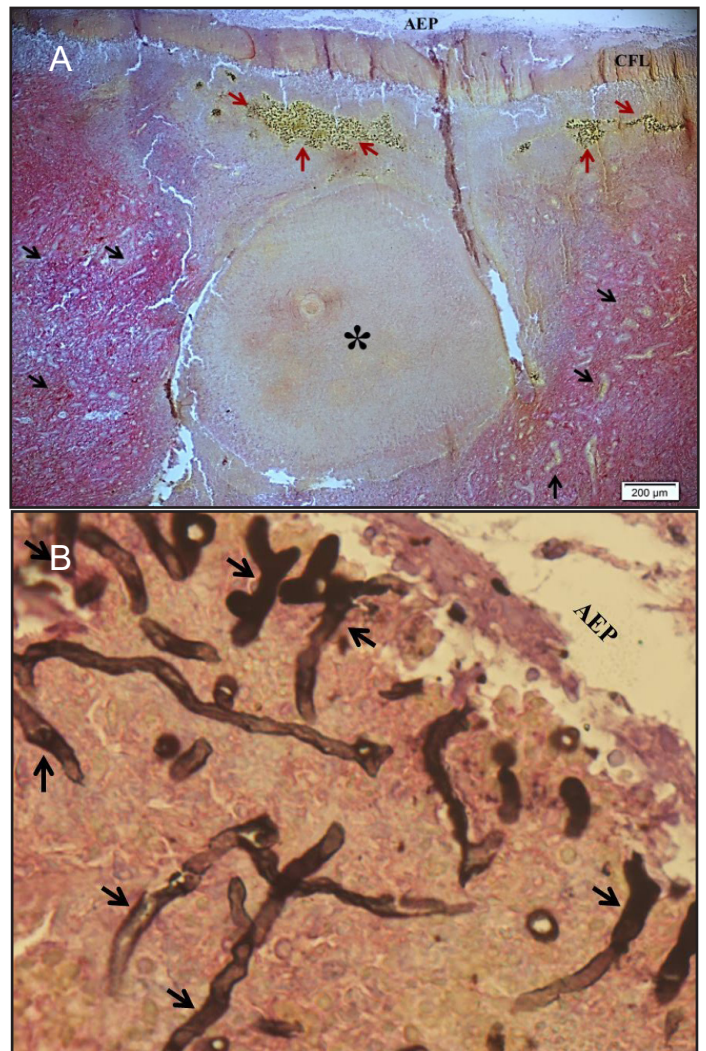
El diagnóstico de la dermatopatía fue realizado mediante examen clínico general, examen dermatológico especial (inspección,

palpación y punción) y pruebas de laboratorio. Todas las lesiones cutáneas se caracterizaron anatomopatológicamente, y se tomaron fotografías de alta definición para su posterior análisis (Sony DSC-HX10V, China), posteriormente se tomaron biopsias de tejido de lesiones tumoriformes con un punch de 6 mm, las cuales fueron fijadas en formalina al 10%, procesadas hasta su inclusión en parafina, cortadas a 5µm de espesor en un micrótopo (Leica RM2125 RTS®, Japón) y coloreadas con H-E y Grocott, en el laboratorio de Patología Animal del Departamento de Ciencias Pecuarias de la Universidad de Córdoba, Colombia. Posterior al diagnóstico definitivo, previa constatación por palpación transrectal de la ausencia de gravidez, se instauró un tratamiento con acetona de triamcinolona. vía intramuscular (vIM), a dosis de 50 miligramos (mg) totales (0,1 mg x: kilogramos -kg)- por dos aplicaciones con un intervalo de 14 días (d), A partir del día cero hasta el completo cierre del granuloma, se evaluó la retracción de las heridas, mediante la determinación del área en centímetro cuadrado (cm<sup>2</sup>), siendo contorneadas con marcador permanente sobre hoja de plástico transparente de retroproyector [5]. Para mitigar el efecto vasomotor de los corticoides y prevenir la laminitis se aplicó durante los tres primeros d acepromacina, vim a dosis de 0,04 mg x kg.

La edad de los animales fue validada mediante el método de estimación de edad por cronometría dentaria propuesto por Cardona y col. [2].

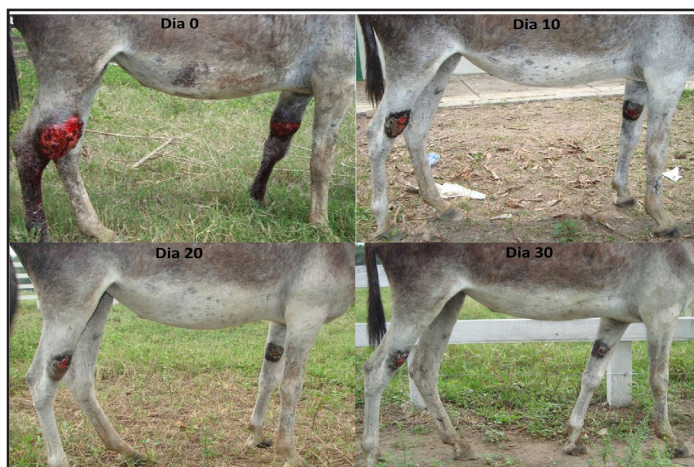
## RESULTADOS Y DISCUSIÓN

El diagnóstico definitivo se basó en los resultados de las pruebas histopatológicas, donde se encontró en la coloración con HE, lesiones compatibles con P como: múltiples piogranulomas multifocales a nivel de la dermis profunda, constituidos por área central con aglomerados de eosinófilos y pocos neutrófilos rodeados por macrófagos y células gigantes, en las áreas entre los granulomas había proliferación de tejido conjuntivo suelto y neovascularizado, de igual forma se evidenció la presencia de áreas centrales de necrosis con elevado infiltrado inflamatorio mixto constituido principalmente por eosinófilos y neutrófilos formando el fenómeno SH, de igual forma, en la coloración de Grocott se observaron hifas intralesionales de color café oscuro, ocasionalmente septadas y parcialmente ramificadas con paredes lisas y paralelas (FIG. 1) [3,5,6,].




**FIGURA 1. A) TINCIÓN DE H-E, se observan áreas de acúmulo de bacterias como infección secundaria (flechas rojas), así como áreas de marcada dermatitis necrótica multifocal (flechas negras) y la presencia de un foco caseificado que corresponde a un kunker (asterisco). B) TINCIÓN DE GROCCOTT, se observan grandes cantidades de hifas de *P. insidiosum*, de color café oscuro, ramificadas y parcialmente septadas, que ocasionalmente forman ángulo recto**

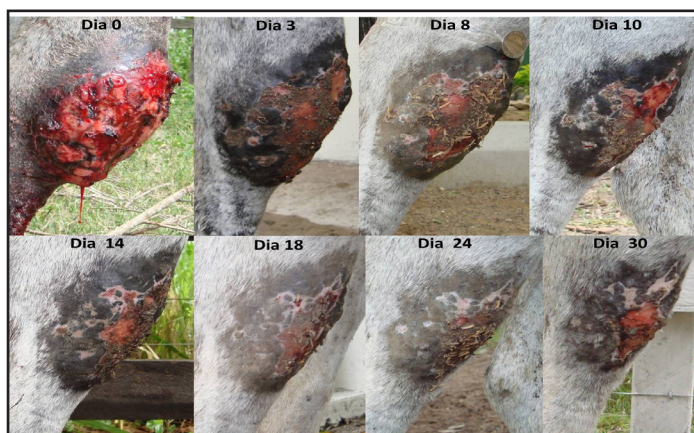Se observó que el animal tratado presentó una notable disminución de las características macroscópicas de la lesión, observándose prurito por última vez al d 11, salida de Kunkers al 13, secreción fibrinosanguinolenta al 14 y presencia de trayectos fistulosos al 14, igualmente al d 16 post-tratamiento se presentó ausencia de los signos clínicos y comenzó la formación de la costra en la lesión; de igual forma, se evidenció que el granuloma se recuperó en un 80%. Al día 16 tenía una reducción significativa del área del granuloma de un 50%, y al d 30 un 80% del área total (FIGS. 2, 3 y 4).



**FIGURA 2. GRANULOMAS EN MIEMBRO ANTERIOR IZQUIERDO Y POSTERIOR DERECHO VISTA LATERAL. Evolución de la lesión luego de la aplicación de acetónida de triamcinolona, a los días 0; 10; 20 y 30 , respectivamente**



**FIGURA 4. GRANULOMA EN MIEMBRO POSTERIOR VISTA FRONTAL. Evolución de la lesión luego de la aplicación de triamcinolona, día 3; 9; 10; 14; 18; 24 y 30, respectivamente**



**FIGURA 3. GRANULOMA EN MIEMBRO POSTERIOR VISTA LATERAL. Evolución de la lesión luego de la aplicación de acetónida de triamcinolona, a los días 0; 3; 8; 10; 14; 18; 24 y 30, respectivamente**

Los hallazgos histopatológicos del presente estudio concuerdan con lo reportado por Cardona y col. [6] quienes, observaron en la tinción de H-E, la presencia de intensa proliferación de tejido conjuntivo dispuesto de forma irregular, numerosos fibroblastos y fibras colágenas, además de marcada infiltración inflamatoria piogranulomatosa, con intensa infiltración de polimorfonucleares principalmente eosinófilos y neutrófilos seguido por macrófagos en menor proporción y con distribución difusa, presencia de masas necróticas multifocales y del fenómeno SH.

En la tinción de Grocott se observaron características similares a las reportadas por Cardona y col.[4,6] correspondientes a estructuras ramificadas, ocasionalmente septadas, de color marrón oscuro, con paredes lisas y paralelas, de tamaño entre 2,6 – 6,4  $\mu\text{m}$  que, algunas veces forman ángulos de 90°, lo que corresponden a pseudohifas intralesionales características del oomiceto *P. insidiosum*.

Cardona y col. [5] elaboraron el primer reporte en Colombia para el tratamiento con acetónida de triamcinolona en la PC en el 2.016, donde reportaron un cierre del 100% de la lesión lo que concuerda con el presente estudio donde hubo un cierre superior al 80%, no obstante, cabe resaltar que Cardona y col. en su primer reporte, realizaron un seguimiento de la lesión del d 0 al d 60; para la evolución de las características, Cardona y col; [5] reportaron en los grupos tratados: ausencia de prurito a los 11,3 $\pm$ 1,7, salida de Kunkers a los 13,33 $\pm$ 1,03, secreción fibrinosanguinolenta a los 14,2 $\pm$ 1,47 y presencia de trayectos fistulosos a los 14,83 $\pm$ 1,33, a los 16 $\pm$ 1 d post-tratamiento hubo ausencia de los signos clínicos y comenzó la formación de la costra, concordando así con lo detectado en el presente estudio.

## CONCLUSIONES

El tratamiento utilizado en el presente estudio, constituye una importante herramienta para los médicos veterinarios dedicados a grandes animales en el trópico bajo colombiano, ya que fue demostrada su efectividad, solucionando así el problema de salud animal ocasionado por la anterior ausencia de tratamiento efectivo para esta patología, recordando que los antifúngicos tradicionalmente utilizados actúan inhibiendo la conversión de lanosterol a ergosterol, sustancia que no posee la pared del *Pythium*. Por lo tanto a modo de conclusión, la acetónida de triamcinolona es un importante fármaco como opción terapéutica en la PC de asnales ya que permite su pronta recuperación mediante la drástica reducción de las heridas posterior a su aplicación.

## REFERENCIAS BIBLIOGRAFICAS

- [1] CARDONA, J. Atlas de dermatología tropical en grandes animales. Fondo Editorial de la Universidad de Córdoba. Montería, Colombia. 2019.
- [2] CARDONA, J.; REYES, B.; MARTÍNEZ, M. **Cronometría dentaria en equinos**. 2019. 1a.Ed. Fondo editorial de la Universidad de Córdoba. Montería, Colombia. En línea: <https://repositorio.unicordoba.edu.co/handle/ucordoba/2204.10/11/2020>
- [3] CARDONA, J.; VARGAS, M.; PERDOMO, S. Pitiose cutánea em equinos: uma revisão. **Rev. CES Med.Zoot.** 8(1): 104-113. 2013.
- [4] CARDONA, J.; VARGAS, M.; GONZALEZ M. Evaluación clínica e histopatológica de la Pythiosis cutánea en terneros del departamento de Córdoba, Colombia. **Rev.MVZ Córdoba.** 18(2): 3551-3558. 2013.
- [5] CARDONA, J.; VARGAS, M.; PATARROYO, J. Pythiosis cutánea en equinos tratados con acetónida de triamcinolona. Parte 1. Caracterización clínica. **Rev.MVZ Córdoba.** 21(3): 5511-5524.2016.
- [6] CARDONA, J.; VARGAS, M.; PATARROYO, J. Pythiosis cutaneous in horses treated with triamcinolone acetone. Part 2. Histological and histochemical description. **Rev.MVZ Córdoba.** 22(1):5638-5652. 2017.
- [7] KIMURA, B.; MASRSHELL, F.; CHEN, S.; ROSENBOM, S.; MOEHLMAN ,P.; TUROSS; N.; SABIN, R.; PETERS, J.; BARICH, B.; YOHANNES, H.; KEBEDE, F.; TECLAI, R.; BEJA, A. Mulligan c. Ancient DNA from Nubian and Somali wild ass provides insights into donkey ancestry and domestication. **Proc. R. Soc. B.** 1-7.2010
- [8] LUIS-LEÓN, J.; PÉREZ, R. Pythiosis: Una patología emergente en Venezuela. **Salus ONLINE.** 15(1):79 – 94.2011.
- [9] MRAD, A. Ética en la investigación con modelos animales experimentales. Alternativas y las 3 RS de Russel. Una responsabilidad y un compromiso ético que nos compete a todos. **Rev. Col. Bioética.** 1(1): 163-184. 2006.
- [10] PABÓN, J.; ESLAVA, J.; GÓMEZ, R. Generalidades de la distribución espacial y temporal de la temperatura del aire y de la precipitación en Colombia. **Meteorol. Colomb.** (4): 47-59.2001.
- [11] Rivierre, Ch.; Laprie, C.; Guiard-Marigny, O.; Bergeaud, P.; Berthelemy, M.; Guillot J. Pythiosis in Africa. **Emerg. Infect. Dis.** 11(3): 479-481.2005.
- [12] SANTURIO, J.; ALVES, S.; PEREIRA, D.; ARGENTA, J. Pitiose: uma micose emergente. **Act. Sci. Vet.** 34(1): 1-14.2006.
- [13] TOMICH, T.; MORAES ,A.; JULIANO, R.; PINTO DE ABREU, U.; RACHEL, R.; SANTURIO, J. Impacto Econômico Decorrente do Controle da Pitiose Equina Empreendendo o Imunoterápico PITIUM-VAC. Corumbá, 2010. 5º Simposio sobre recursos naturais e socioeconômicos do pantanal. Disponível em: <http://www.alice.cnptia.embrapa.br/bitstream/doc/868725/1/sp17273.pdf>. 23 abril 2012.



## REVISTA CIENTÍFICA

Vol, XXX, N° 2 2020

*Esta revista fue editada en formato digital y publicada en  
Diciembre 2020, por La Facultad de Ciencias Veterinarias,  
Universidad del Zulia. Maracaibo-Venezuela.*

[www.luz.edu.ve](http://www.luz.edu.ve)  
[www.serbi.luz.edu.ve](http://www.serbi.luz.edu.ve)  
[produccioncientifica.luz.edu.ve](http://produccioncientifica.luz.edu.ve)