



UNIVERSIDAD DEL ZULIA
REVISTA CIENTÍFICA



FACULTAD DE CIENCIAS VETERINARIAS
DIVISIÓN DE INVESTIGACIÓN

MARACAIBO, ESTADO ZULIA, VENEZUELA



EFECTO PRELIMINAR DE LA HARINA DE GIRASOL (*Helianthus annuus*) SOBRE LA INTEGRIDAD INTESTINAL DE POLLOS DE ENGORDE INOCULADOS CON *Salmonella enteritidis*

Preliminary effect of Sunflower Meal (*Helianthus annuus*) on the Intestinal Integrity of Broilers Challenged with *Salmonella enteritidis*

Daily Gutiérrez - Caldera¹, Adriana Méndez², Milagro León², y María Castañeda².

¹ Postgrado en Medicina Veterinaria, Facultad de Ciencias Veterinarias. Universidad Central de Venezuela. Apartado 4563, Maracay, 2101 ² Centro de Bioquímica Nutricional, Cátedra de Bioquímica, Facultad de Ciencias Veterinarias. Universidad Central de Venezuela. Apartado 4563, Maracay, 2101. Correo electrónico: dailygutierrez@hotmail.com

RESUMEN

Se condujo un experimento para evaluar el efecto preliminar de la harina de girasol (*Helianthus annuus*) sobre la integridad intestinal de pollos de engorde inoculados con *Salmonella enteritidis*, aplicando dos dietas experimentales, una hecha a base de soya y maíz, y la otra con una inclusión de 9% de harina de girasol (HG). Se utilizaron 64 pollos de engorde Ross 308 de un día (d) de edad, colocados en ocho jaulas provistos de alimento y agua durante cuarenta y dos d bajo un experimento completamente aleatorizado. Los pollos se alimentaron las dos primeras semanas (sem) con alimento a base de maíz y soya, a partir de la tercera sem de edad se le suministró a la mitad de los pollos, la dieta con 9% de HG y se inoculó vía oral, *S. enteritidis*. A las cuarta, quinta y sexta sem se tomaron muestras para realizar análisis macroscópico, microscópico y bacteriológico del tracto digestivo de los pollos. Al finalizar el experimento se procedió a realizar la evaluación de la integridad intestinal en todas las aves. En los cultivos bacteriológicos de las sem 4; 5 y 6, predominaron bacterias comensales como *Proteus*, *Klebsiella*, *Escherichia coli* y únicamente a la sexta sem se evidenció la presencia de *S. enteritidis*. El efecto de la HG en el intestino evidenció una enteritis catarral con pérdida apical de las vellosidades. En relación al pesaje de tracto gastrointestinal e hígado no hubo diferencia significativa en los tratamientos, mientras que en la viscosidad de las heces si se mostró diferencia significativa ($P < 0,05$) en las dieta con 9% de HG. Se concluye que el uso de 9% de HG no inhibe el crecimiento ni la proliferación bacteriana, pero si causa lesiones de la mucosa intestinal.

Palabras clave: Harina de girasol; integridad intestinal; *Salmonella enteritidis*.

ABSTRACT

An experiment was conducted to evaluate the preliminary effect of sunflower meal (*Helianthus annuus*) on the intestinal integrity of broilers challenged with *Salmonella enteritidis*. Applying two experimental diets, one made from soy and corn and the other with an inclusion of 9% Sunflower Flour Meal (SFM). At total of 64 broilers (Ross 308) one day old (d) were used, placed in 8 cages provided food and water for 42 d under a completely randomized experiment. The chickens were fed the first two weeks (w) with food based on corn and soybeans, from the third w of age were given to half of the chickens, diet with 9% of SFM and inoculated orally *S. enteritidis*. At fourth, fifth and sixth w samples were taken for analysis macroscopic, microscopic and bacteriological of experimentation animals. At finalized the experiment proceeded with the assessment of intestinal integrity in all poultry. In bacterial cultures of w 4, 5 and 6 the predominant commensal bacteria were *Proteus*, *Klebsiella*, *Escherichia coli* and only at the sixth w evidenced the presence of *S. enteritidis*. Only at microscopic level evidence of that the effect of sun flower meal (SFM) can cause abnormalities such as catarrhal enteritis with lost villus apical. In relation with the weigh on organs no significant difference inters treatment, while the viscosity of the feces did show significant difference for amount of fiber which has the sun flower meal (SFM). It is concluded that the use of 9% sun flower meal (SFM) does not inhibit growth or multiplying bacterial, but if it causes microscopic lesions of the intestinal mucosa.

Key words: Sun flower meal; intestinal integrity; *Salmonella enteritidis*.

INTRODUCCIÓN

Tradicionalmente, en la mayoría de las investigaciones realizadas sobre la alimentación de aves de corral, la fibra dietética (FD) ha sido considerada como un diluyente de la dieta, con connotaciones negativas en relación con el consumo voluntario y la digestibilidad de nutrientes. En consecuencia, las dietas comerciales, especialmente aquellas para los pollos de engorde jóvenes, se formularon para contener menos de 3% fibra cruda (FC) [1]. Sin embargo, se ha demostrado, sobre la base de la investigación llevada a cabo en los últimos años (a), que la inclusión de cantidades moderadas de diferentes fuentes de fibra en la dieta permite mejorar el desarrollo digestivo y aumenta la secreción de ácido clorhídrico (HCl), ácidos biliares, y de enzimas. Estos cambios pueden dar lugar a mejoras en la digestibilidad de los nutrientes, el crecimiento, la salud del tracto gastrointestinal (TGI), y finalmente, el bienestar animal. Además, dependiendo de la cantidad y el tipo de FC, así como en la composición de la dieta basal, el perfil de la microbiota existente en la parte distal de la TGI podría verse afectada [1].

La harina de girasol (HG), generada después de la extracción del aceite, posee desventajas para ser administradas en las dietas de aves, entre las que se encuentran, los altos contenidos en FC (18-19%), los bajos niveles de Lisina (0,6-0,7%) y de Energía Metabolizable (1900 - 2100 calorías (cal)/gramos (g) y los efectos adversos provocados por la presencia de polisacáridos no amiláceos (PSNA) de baja digestibilidad (15-20%). No obstante, estas características son factibles de ser mejoradas mediante la aplicación de procesos industriales y la utilización de enzimas exógenas [2].

Se han realizado estudios con este tipo de harinas, evaluando si su alto contenido en fibra pudiera jugar un papel importante en limitar la contaminación con enterobacterias [2]. Dentro de estas enterobacterias hay que hacer énfasis principalmente *Salmonella enteritidis* y *Escherichia coli*, que de una manera u otra afectan la salud del animal y exige la utilización de productos químicos, cuyos residuos traen problemas a la salud del hombre y la industria avícola, produciendo pérdidas considerables en la economía pecuaria de los mismos. La importancia de estas infecciones se ve acrecentada por el riesgo que representan para la salud pública [3].

La HG es un ingrediente utilizado en la industria avícola. Los altos contenidos en fibra pueden reducir la adhesión y proliferación bacteriana en el TGI de los pollos (*Gallus gallus domesticus*) minimizando así su infección, por lo que se procedió a evaluar el efecto de la HG sobre la integridad intestinal del pollo de engorde inoculado con *S. enteritidis* [4].

MATERIALES Y MÉTODOS

Animales y manejo

Se realizó un estudio experimental en el Centro de Bioquímica

Nutricional de la Facultad de Ciencias Veterinarias de la Universidad Central de Venezuela (UCV) ,núcleo Aragua, donde se emplearon 64 pollos de engorde machos y hembras de un día de edad de la línea Ross-308, cuyo promedio en peso fue de 44,06 gramos (g). Se alojaron en jaulas metálicas (4 x 4 metros (m)) durante 42 días provistas de alimento y agua *ad libitum*, para cubrir sus requerimientos [5]. Para la alimentación de estos pollos se realizó una dieta a base de maíz (*Zea mays*) y soya (*Glycine max*) correspondiente a la dieta basal (DB) y otra DB con inclusión de 9% de HG, la cual se administró a la mitad de los pollos (32 pollos) a la tercera semana (sem) de edad, TABLA I.

TABLE I
COMPOSICIÓN DE LAS DIETAS EXPERIMENTALES

Ingredientes (%)	Dieta Basal	DB + 9% HG
Maíz	56	52
Soya	32	31
Harina de Girasol ²	0	9
Grasa	1	1
Aceite	1	1
Fósforo	1	1
Lisina HCl	1,17	1,17
Sal	1	1
Minerales y vitaminas ¹	0,50	0,50
Gelatina	1	1
Análisis Proximal		
MS (%)	87,33	87,66
EM (kcal/KgMS)	3.105	3.097
Proteína (%)	18,00	17,94

¹Premezcla de vitaminas contiene (Kg/dieta): refinol acetato, 2, 27mg; colecalciferol, 0,04 mg; alfa tocoferol acetato, 5,5 mg; menadiona sodio bisulfito, 1,45 mg; riboflavina, 6,6 mg; ac. Pantoténico, 1,1 mg; niacina, 33 mg. Premezcla de minerales (kg/diet); manganeso (Mn), 65 mg; zinc (Zn), 40mg; cobre (Cu), 5 mg; iodo (I), 0,5 mg. ²Análisis bromatológico de la Harina de Girasol: humedad 7, 94%, proteína 26,81%, grasa 1,70%, ceniza 6.55%, calcio 0,388%, fósforo total 1,202%. (COPOSA, 2012).

Se realizaron controles bacteriológicos periódicos de los pollos, alimento, agua, y áreas del laboratorio. Siguiendo un diseño completamente aleatorizado, se colocaron 8 pollos por jaulas (8 jaulas), las cuales estaban separadas de la siguiente manera: 4 jaulas (DB) y 4 (jaulas DB y DB + Girasol 9%), provistas de alimento y agua, previos estudios bacteriológicos. Durante 2 sem se les suministró la DB, se realizó el monitoreo bacteriológico para confirmar que estuviesen libres de bacterias patógenas, a la tercera sem se realizó la inoculación vía oral de *S. enteritidis* 10⁵ unidades formadoras de colonias (UFC), equivalente a 1 centímetro cúbico (cc) de solución de bacterias con solución fisiológica, se tomaron muestras (Hisopados de cloaca), a las 0 y 96 horas (h) post inoculación. Se inició la alimentación con las 2 dietas experimentales (DB y DB + Girasol 9%), asignadas al azar a las 8 jaulas hasta los 42 d de edad.

Evaluación bacteriológica

Posterior a la inoculación de la cepa de *S. enteritidis* a dos de las réplicas de cada una de las dietas experimentales, se generó para el resto del experimento, 4 tratamientos: DB, DB inoculada, DB+ Girasol 9% y DB+ Girasol 9% inoculada. La cepa de *S. entérica subsp. entérica serotipo enteritidis* se adquirió en el cepario del Instituto Nacional Rafael Rangel.

A los tres d la inoculación con la cepa reactiva se realizó un hisopado cloacal a dos pollos de cada tratamiento, a la cuarta, quinta y sexta sem se fueron sacrificando previo ayuno por dislocación cervical, 2 pollos por tratamiento, con el fin de realizar la necropsia y observar macroscópicamente al TGI y la evaluación bacteriológica del pool de vísceras (hígado y ciegos), a través del análisis bacteriológico.

Para aislar *salmonella* se realizó una siembra en agar XLT4 (Xilosa-Lisina-Tergitol 4, laboratorio Merck), agar de Soya (laboratorio Merck), agar S-S (Salmonella-Shihella, Laboratorios Británica), MacConkey. En relación a la identificación de especie se aplicó un protocolo convencional [7], y para la verificación se procedió a la aglutinación de la bacteria con el antisero específico para *S. enteritidis*, según metodología descrita en la literatura, el aislamiento solo se realizó a la sexta sem [7].

Evaluación del tracto gastrointestinal e hígado

Finalizadas las seis sem de experimento, las aves restantes en cada tratamiento se pesaron en una balanza digital marca Kretz, modelo single fabricado en Taiwan para posteriormente ser sacrificadas y realizar la necropsia correspondiente, donde se observaron y se tomaron las vísceras para el pesaje de TGI completo (proventrículo, molleja, intestino delgado, intestino grueso e hígado).

La viscosidad intestinal

La muestra se obtuvo vaciando manualmente todo el contenido del intestino delgado (duodeno, yeyuno e íleon) y analizada

conforme metodología propuesta en la literatura [8], para posteriormente realizar la lectura en un viscosímetro comercial marca MYR modelo V2L, fabricado en Estados Unidos.

Evaluación microscópica de intestino delgado

Las muestras de intestino delgado y ciegos recolectadas en la necropsia fueron colocadas en los frascos de formol al 10%, procediéndose luego a repicar las muestras en fragmentos pequeños (2x1x0,2 cm). Se realizó el procesamiento histológico según técnica descrita en la literatura, todos los pollos en tratamiento fueron la muestra, los campos observados fueron 20 campos por muestra, y las partes tomadas para análisis del intestino fueron duodeno, yeyuno e íleon [9].

RESULTADOS Y DISCUSIÓN

Evaluación bacteriológica

El estudio bacteriológico para determinar la presencia de *S. enteritidis* y otras enterobacterias, realizado post inoculación, no evidenció crecimiento de *salmonella* en ninguno de los tratamientos inoculados. A partir de las sem 4; 5 y 6, se evidenció un crecimiento de enterobacterias como *E. coli*, *Proteus mirabilis*, *P. vulgaris*, *K. oxytoca*, *C. freundii*, *A. baumannii*, de los cuales este último fue más evidente en las muestras de los pollos inoculados; adicionalmente, en las placas de cultivos se apreció que existe el fenómeno de "niebla" que produce el *Proteus*, el cual genera la formación de un velo o una película que cubre todo el medio de cultivo [10]. La producción de este fenómeno enmascara el crecimiento de algunas bacterias como *S. enteritidis*, *E. coli*, y *Klebsiella*, opacando su crecimiento en placa, pudiendo reflejar falsos negativos a la presencia de *S. enteritidis*, como se evidenció en el presente experimento.

Para el aislamiento de la *S. enteritidis* a la sexta sem se requirió de metodología convencional con el fin de eliminar bacterias oportunistas como el *P. mirabilis* y obtener el crecimiento de *Salmonella*. En todos los tratamientos se observó la colonización de duodeno por las Enterobacterias (*E. coli*, *P. mirabilis*, *P. vulgaris*, *K. oxytoca*, *C. freundii*, *A. baumannii*).

En relación al cultivo bacteriológico del pool de vísceras (hígado y ciegos) de los animales sacrificados a partir de la tercera sem, todos los tratamientos evaluados resultaron negativos, lo que indica que las bacterias colonizaron el TGI más no invadieron los órganos, evidenciándose así que *S. enteritidis* no logró invadir tejidos, solo colonizó el intestino a la sexta sem.

Existe reporte de que la inclusión de la semilla de girasol entera descascarillada (15%) produjo una disminución significativa de los microorganismos viables totales e incrementó de manera no significativa el desarrollo de las bacterias ácido láctico y enterobacteriaceas [11], sin embargo este efecto no fue observado en pollos alimentados con dietas con 9% de HG. Aumentar el nivel de incorporación de HG podría ser una herramienta simple

para complementar otras medidas de control frente a *Salmonella* en pollos de engorde, sirviendo no solo para alimentación sino para disminuir la colonización bacteriana [12].

Evaluación macroscópica

En relación a la evaluación macroscópica del TGI, se observó que en los pollos inoculados de ambos tratamientos se pierde la elasticidad intestinal, disminuye el contenido de alimento, lo cual podría deberse a la proliferación bacteriana que presentan los mismos, la mucosa está más congestionada en los pollos que recibieron HG posiblemente debido a la cantidad de fibra [13]. Adicionalmente, en los pollos que consumieron HG y fueron inoculados, el sistema inmunológico se exagera lo que se traduce en una mayor producción moco, FIG. 1.

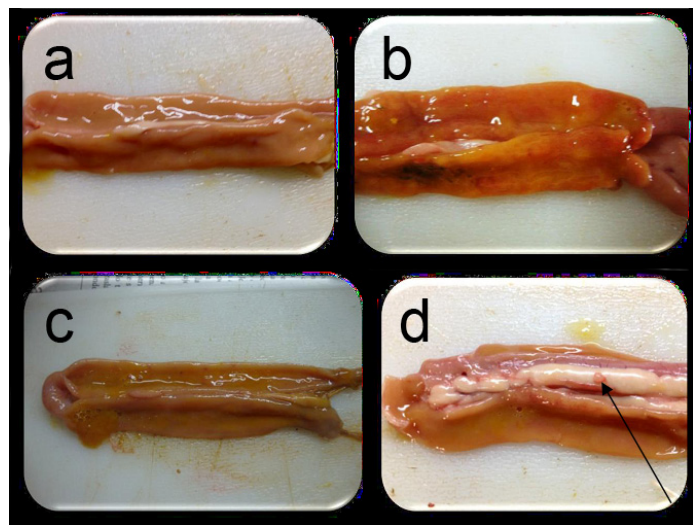


FIGURA 1. EVALUACION MACROSCOPICA DE LOS TEJIDOS DUODENALES: (a) se muestra la imagen macroscópica de duodeno de pollos que recibieron dieta basal (DB), donde no existen lesiones aparentes. (b) muestra de duodeno de pollos que recibieron DB + 9% HG muestra leve congestión, (c) muestra de duodeno de pollos tratados con DB e inoculados con Salmonella enteritidis donde no existe lesiones aparentes. (d) muestra de duodeno de pollos tratados con DB + 9% HG e inoculados con Salmonella como indica la flecha con una enteritis catarral leve.

Evaluación microscópica

El estudio microscópico del tejido duodenal (FIG 2) mostró una marcada diferencia en la arquitectura de las vellosidades, en relación al tipo de dieta. Por su parte, los que consumieron DB (Maíz- Soya) presentan arquitectura conservada, en comparación con la DB + HG 9% que presentan alteraciones morfológicas (pérdida apical de vellosidades y vacuolas) capaces de interferir con la adecuada absorción de nutrientes, microscópicamente entre los tratamientos existe una diferencia en relación a los

pollos inoculados que recibieron girasol y los que recibieron DB ya que los primeros desarrollaron una enteritis catarral con pérdida apical de las vellosidades, lo que no se observa en el resto de los tratamientos. Estos efectos ya han sido evaluados en otros estudios [14, 15] en los que se evidenció hiperplasia e hipertrofia con un engrosamiento de las vellosidades.

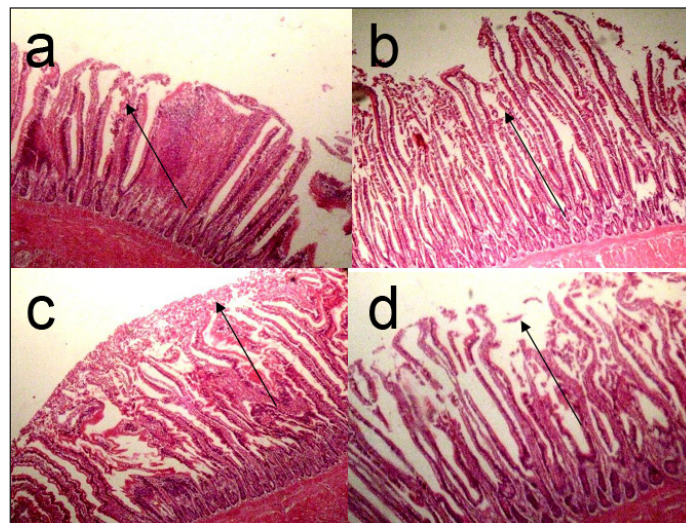


FIGURA 2. ESTUDIO MICROSCOPICO DEL TEJIDO DUODENAL: (a) muestra la micrografía de cortes de intestino delgado tratados con DB donde muestra vellosidades regulares sin lesiones como indica la flecha. (b) muestra cortes de duodeno de pollos tratados con DB + 9% HG donde existe una enteritis con vellosidades irregulares como indica la flecha. (c) cortes de duodeno de pollos tratados con DB e inoculados donde existe vellosidades irregulares con enteritis como indica la flecha. (d) micrografía de cortes donde se observa cortes de pollos tratados con DB + 9% HG e inoculados evidenciando una enteritis leve con pérdida apical como indica la flecha.

Se ha encontrado una mayor incidencia de lesiones para los ingredientes alternativos HG y HS independientemente de la densidad nutricional. Estas lesiones, localizadas en el epitelio luminal y la lámina propia de la mucosa se presentan con mayor frecuencia en el yeyuno e íleon. Las HG y HS, además de ser más abrasivas, son más ricas en fibra no digerible para aves de corral, convirtiéndose así en sustrato para el desarrollo de microorganismos en el extremo del intestino delgado. El uso de sustratos no digeribles por las bacterias provoca efectos adversos sobre la mucosa intestinal, además de atrofia de las vellosidades en la mucosa intestinal [16].

Peso de órganos

El pesaje de órganos, TABLA II, muestra que no existe diferencia significativa en el peso de TGI e hígado de los pollos que consumieron las dietas experimentales y fueron inoculados, resultado similar se obtuvo al incorporar HG [11].

TABLA II
EFFECTO DE LA HARINA DE GIRASOL (*Helianthus annuus*)
SOBRE EL PESO DE ORGANOS DE POLLOS DE ENGORDE
INOCULADOS CON *Salmonella enteritidis* A LAS SEIS
SEMANAS DE EDAD^{1/}

Tratamiento	Peso de órganos (g)	
	Tracto gastrointestinal	Hígado
Basal	141,0	36,3
DB inoculado	160,1	48,0
DB + 9% HG	150,0	35,7
DB + 9% HG inoculado	120,6	35,7

^{1/}ns= no hubo diferencias significativas entre los tratamientos. (P<0,05) n: 6

Evaluación de la viscosidad

Se puede observar en la TABLA III, que la viscosidad (V) fue significativamente menor (P < 0,05) en los pollos que consumieron DB en comparación con los que consumieron dietas con girasol, pudiendo ser este efecto generado por el contenido de fibra, causando así una retención mayor en el contenido de líquido. El incremento de la V producido por las fracciones solubles de β -glucanos y arabinoxilanos de los cereales tiene mayor relevancia en las aves que en otros monogástricos (*Sus scrofa domesticus* y *Oryctolagus cuniculus*) suele ir acompañado de una reducción de la digestibilidad de otros nutrientes, especialmente de la grasa, lo que empeora los rendimientos productivos [2]. Por el momento no hay una explicación definitiva para este hecho, si bien, parece que algunos efectos derivados del incremento de la V intestinal podrían estar implicados en la reducción de la digestibilidad [2].

TABLA III
EFFECTO PRELIMINAR DE LA HARINA DE GIRASOL
(*Helianthus annuus*) SOBRE LA VISCOSIDAD INTESTINAL
DE POLLOS DE ENGORDE INOCULADOS CON *Salmonella*
***enteritidis* A LAS SEIS SEMANAS DE EDAD**

Tratamiento	Viscosidad cP
Basal	1,39 ^b
DBasal inoculado	1,40 ^b
DB + 9% HG	1,84 ^a
DB + 9% HG inoculado	1,93 ^a

cP = Centipoise.

a – b letras diferentes en las columnas indican diferencias significativas entre tratamientos (P < 0,05) n:6

Durante el desarrollo del estudio como complemento de las variables a evaluar se llevaron registros de algunos parámetros productivos (peso), en los cuales se pudo evidenciar una diferencia de 3,86% entre los animales que consumían DB, con las aves que consumieron la DB + 9% Girasol. Sin embargo, esto no logró efecto alguno sobre los pesos finales en las aves en estudio, la diferencia de los otros resultados reportados [11].

CONCLUSIONES

El uso de 9% de HG en la dieta de pollos de engorde, no logró inhibir el crecimiento y la proliferación bacteriana a nivel intestinal. A pesar de este resultado, se evidenció lesiones en el canal intestinal, definidas como enteritis catarral en la que se puede observar congestión y pérdida apical de las vellosidades y un aumento en la V de las heces.

AGRADECIMIENTO

Al Consejo de Desarrollo Científico y Humanístico de la Universidad Central de Venezuela (CDCH-UCV) por el financiamiento concedido para la ejecución del Proyecto: PG No 11-8192-2011/1.

REFERENCIAS BIBLIOGRÁFICAS

- [1] ARIJA, I.; VIVEROS, A.; CANALES, R.; BRENES, A. Efecto de la Inclusión de las Semillas de Girasol Entera y Reconstituida en Raciones de Pollos Broiler. **Dpto. de Producción Animal**, Facultad de Veterinaria. Ciudad Universitaria. 28040. Madrid, España Pp 82-94. 2000.
- [2] CLASSEN, HL.; SCOTT, TA.; IRLANDES, G.; HUCL, P.; SWIFI, M.; BEDFORD, MR. La relación de mediciones químicas y físicas de la energía metabolizable aparente (EMA) de trigo cuando se alimenta a los pollos de engorde con y sin fuente de enzima de trigo. **Universidad Nacional Autónoma de México**. Pp 1- 4. 1995.
- [3] DOUGLAS, CW.I; BISSET, KA. Development of concentric zones in the Proteus swarm colony. **J. Med. Microbiol.** 9: 497-500. 1976.
- [4] EASTWOOD, MA. El efecto fisiológico de fibra dietética. **Ann. Rev. Nutr.** 12:19. 1992.
- [5] INFANTE, D.; BRETT, M.; LEON, A.; NOGUERA, C.; ROLO, M. **Diagnostico Bacteriológico y Serológico de la Salmonelosis Aviar. INIA-CENIAP. Sanidad Animal.** Pp 1– 45. 2006.
- [6] INSTITUTO NACIONAL DE INVESTIGACIONES PECUARIAS (INIP). Fuentes de **Energía y Proteínas para la Alimentación de Aves.** I.N.I.P. Pp 326- 352. 2008.
- [7] JOKLIK, W.; WILETT, H.; AMOS, B.; WILFERTI, C.; ZINSSER, A. **Microbiología. Enterobacteriaceae Salmonella y Shiguella, patógenos intestinales. Ediciones Panamericanas.** Pp 35 - 45. 1994.
- [8] MANUAL DE PRODUCCIÓN DE POLLOS DE ENGORDE PARA LA LÍNEA ROSS 308. Pp 11- 53. Marzo. 2012.

- [9] MAISONNIER, S.; GOMEZ, J.; BREE, A.; BERRI, C.; BAEZA, E.; CARRE, B. Effects of Microflora Status, Dietary Bile Salts and Guar Gum on Lipid Digestibility, Intestinal Bile Salts, and Histomorphology in Broiler Chickens. **Poult. Sci.** 82: 805-814. 2003.
- [10] MATEOS, GG.; JIMENEZ-MORENO, E.; SERRANO, MP.; LAZARO, RP. Poultry response to high levels of dietary fiber sources varying in physical and chemical characteristics **J. Appl. Poult. Res.** 21(1):156-174. 2012.
- [11] MONTANHINI-NETO, R.; CECCANTINI, ML.; FERNANDEZ, JIM. Immune response of broilers fed conventional and alternative diets containing multi-enzyme complex. **Rev. Bras. Cien. Avic.** 15(3):223-231, 2013.
- [12] MUZQUIZ, M.; BURBANO, C.; CUADRADO, MC.; GONZALEZ-MENESES, C; DE LA VEGA, R.; GUTIERREZ-FERNANDEZ, MP. Estudio del valor nutritivo de líneas mejoradas agrónomicamente de garbanzo, lupino y girasol y su posible aplicación en la alimentación humana y animal posibilidades de utilización en usos alimenticios. Centro de Investigación y Tecnología (CIT). **INIA.** Pp 21- 39. 1996.
- [13] PROPHET, E.; MILIS, B.; ARRINGTON, J.; SOBIN, L. Métodos Histotecnológicos. Instituto de Patología las Fuerzas Armadas de los Estados Unidos de América (AT - IP). Pp 10- 400. 1995.
- [14] PORTER, ER. Enteritis bacterianas de las aves de corral. **Poult. Sci.** 77: 1159- 1165. 1998.
- [15] SNONOEYENBOS, G.H.; WEINACK, O.M.; SOERJAADI-LIEM, A.S.; MILLER, B.M.; WOODWARD, D.C.; WESTON, C.R. Large-scale trials to study competitive exclusion of Salmonella in chickens. **Avian Dis.** 29(4): 14 -101. 1985.
- [16] TEIRLYNCK, E.; HAESEBROUCK, F.; PASMANS, F.; DEWULF, J.; DUCATELLE, R; VAN IMMERSEEL, F. The cereal type in feed influences Salmonella Enteritidis colonization in broilers. **Poult. Sci.** 88:2108-2112.2009.



REVISTA CIENTÍFICA

Vol, XXVIII, N° 5 _____

*Esta revista fue editada en formato digital y publicada en
Octubre de 2018, por La Facultad de Ciencias Veterinarias,
Universidad del Zulia. Maracaibo-Venezuela.*