

# ESTUDIO HISTOPATOLÓGICO RETROSPECTIVO DE NUEVE CASOS DE GRANULOMATOSIS MICÓTICA EN EL TRACTO DIGESTIVO DE CANINOS

## Retrospective Histopathological Study of Nine Cases of Mycotic Granulomatosis in the Digestive Tract of Canines

Oswaldo Emiro Vale-Echeto<sup>1\*</sup>, María Guadalupe Oviedo de Vale<sup>2</sup> y David Simoes<sup>3</sup>

<sup>1</sup>Cátedra de Anatomía Patológica. <sup>2</sup>Cátedra de Salud Pública Veterinaria. <sup>3</sup>Cátedra de Parasitología. Facultad de Ciencias Veterinarias. Universidad del Zulia. Maracaibo. Venezuela. \*lupecheto@latinmail.com

### RESUMEN

Uno de los problemas más importantes en la clínica y patología de la especie canina son los procesos infecciosos de origen viral, bacteriano y parasitarios, pudiendo ser muchos de naturaleza zoonótica. Estos procesos infecciosos han sido bien conocidos y controlados mediante vacunación sistemática y terapias racionales, para evitar su diseminación a seres humanos y garantizar la salud pública. Sin embargo, cada día aparecen nuevos agentes infecciosos de variada naturaleza, entre los cuales se deben mencionar los hongos, que producen las llamadas enfermedades micóticas ó la Granulomatosis Micótica (GM), bien superficiales (cutáneas o mucocutáneas) o profundas, e inclusive infecciones emergentes con variadas presentaciones, tales como la Granulomatosis Micótica del Sistema Digestivo (GMSD). El objetivo del presente trabajo fue reportar los hallazgos histopatológicos de la GMSD en nueve caninos de un total de 39 casos durante un periodo de un año, referidos al Servicio de Diagnóstico Anatomopatológico (SDAP) en la Policlínica Veterinaria Universitaria (PVU) de la Facultad de Ciencias Veterinarias (FCV), de la Universidad del Zulia (LUZ). Se realizó una revisión de los casos referidos durante el periodo bajo estudio de acuerdo a los registros del SDAP. Una correlación de los signos clínicos de acuerdo a la anamnesis de cada caso, con la aparición de lesiones microscópicas típicas en órganos afectados es reportada, así como la relación en cuanto a sexo, raza y edad de los caninos afectados. Un estudio microscópico de cada caso arrojó que los cambios histopatológicos más significativos fueron la presencia de estructuras filamentosas (Hifas) no septadas con dicotomía en ángulo de 90°, de coloración Grocott positiva y reac-

ción inflamatoria crónica fibrosante, lo cual es consistente con hongos del grupo Mucorales. La relación de la infección con la difusión del proceso hacia órganos adyacentes y los signos clínicos observados son reportados. Aunque, el género involucrado no fue determinado, la presencia de hifas con las características señaladas permite demostrar que todos los casos son de origen micótico.

**Palabras clave:** Granulomatosis micótica, caninos, tracto digestivo, histopatología.

### ABSTRACT

One of the most important problems in canine clinic and pathology has been the infections, such as viral, bacterial and parasitic diseases. These illnesses could be of zoonotic nature and have been controlled by systematic vaccination and rational therapy, to prevent their spread to human beings and warrant public health. Nevertheless, there are every day new infectious agents of varied nature such as the fungi to be mentioned. These pathogenic fungi produce among them various pathologic conditions and the utmost are those to produce what is named in the literature as Mycotic Granulomatosis (MG); well on body surface as superficial mycosis or deep; including emerging infections in various forms, such as Digestive System Mycotic Granulomatosis (DSMG). The objective of this paper was to report the microscopic (histopathologic) changes of the DSMG from nine canines out of 39 cases, during one year period, referred to the Service of Pathological Anatomy Diagnostic (SPAD) of the University Veterinary Polyclinic (UVP) at the Faculty of Veterinary Sciences (FVS) of the Universidad of Zulia (LUZ). A retrospective review of all referred cases was done during one year period according to the registration book of SPAD. A correlation of clinical signs reported in the anamne-

sis of each case with typical microscopic changes in affected organs of the digestive system is reported as well as the frequency regarding sex, race and age of each case. A percentage correlation is demonstrated among the total of canine cases under study. A microscopic study of each case allowed to report the most typical and significant histopathologic changes found in this study, such as Dycotomic in right 90° angle, Grocott positive of filamentous (Hyphae) nonseptated structures are described, along with a chronic fibrosing inflammation which is consistent with fungi of the order Mucorales. The relation with the possible outspread of mycotic infection to neighbor organs along with the clinical signs observed in the cases are reported in this study. Although, the genus of fungal involved in these cases was not determined, the presence of hyphae with these characteristics may demonstrate that all cases under study are of mycotic origin.

**Key words:** Mycotic granulomatosis, canine, digestive tract, histopathology.

## INTRODUCCIÓN

En la casuística clínica de caninos (*Canis familiaris domesticus*), reportada en la Policlínica Veterinaria Universitaria (PVU) en los últimos 20 años, ha habido un importante número de casos con problemas digestivos de obstrucción intestinal y variados signos clínicos reportados en la anamnesis, algunos de ellos fueron referidos al Servicio de Diagnóstico Anatomopatológico (SDAP) para su evaluación y estudio, con el fin de determinar el diagnóstico clinicopatológico para cada caso. En 1998 se reportaron seis casos de Granulomatosis Micótica del Sistema Digestivo (GMSD) en caninos afectados, a los cuales se les realizó un estudio clínico, radiológico y anatomopatológico [1]. Esta casuística se ha mantenido en el tiempo, de acuerdo a los registros, como uno de los problemas de importancia en el ámbito de la medicina y patología de caninos. De acuerdo a la literatura revisada, la Granulomatosis Micótica (GM) es una enfermedad producida por hongos filamentosos, de carácter inflamatorio crónico que afecta varias especies animales, tales como: felinos (*Félis catus*), equinos (*Equus equus*), porcinos (*Sus scrofa* y *Sus vitatus*), bovinos (*Bos taurus* y *Bos indicus*) e incluso el hombre [1-7, 9-12, 14, 15]. Los agentes causales (hongos filamentosos) son, la mayor parte de las veces, oportunistas y han sido objeto de estudio a través del tiempo y alrededor del mundo [1-7, 14]. Estos hongos potencialmente patógenos pueden afectar varios sistemas anatómicos, en diversas especies de animales domésticos o salvajes [1-7, 9-12, 14, 15]. Existen estudios sobre la patogenia de esta entidad patológica, que evidencian la condición oportunista de estos hongos filamentosos afectando uno o varios sistemas anatómicos en un mismo animal. La literatura revisada refiere casos donde se ha demostrado que, los animales, aparte de presentar conductas alimenticias impropias, también se encontraban en un estado de depleción inmunológica [3-7, 9-12, 15]. Actualmente hay información bien documentada sobre los agentes etiológicos más involucrados en la enfermedad, los cuales se

han agrupado en la familia Zygomycetos, orden *Mucorales*, así como el *Pythium insidiosum* [3, 6, 9, 10, 12, 15]. El objetivo del presente trabajo fue demostrar los cambios histopatológicos en el tracto digestivo de caninos y evidenciar las estructuras morfológicas (Hifas gruesas no septadas) en el tejido inflamatorio, que ayudan a orientar el diagnóstico causal como un agente micótico del orden Mucorales, familia Zygomycetos en la Granulomatosis Micótica.

## MATERIALES Y MÉTODOS

Se realizó un estudio retrospectivo descriptivo de casos anatomopatológicos en la especie canina, basado en los registros del SDAP en la PVU de la Universidad del Zulia (LUZ) durante un periodo de un año. Se constató que 55 casos de varias especies animales (bovinos, caninos, felinos, suinos y aves) fueron procesados, de los cuales 39 fueron caninos, detectándose un total de nueve casos (4 hembras y 5 machos) que presentaron signos clínicos con alteraciones digestivas y con diagnóstico histopatológico de GMSD. De los nueve casos, ocho presentaron macroscópicamente, lesiones nodulares granulomatosas similares en la pared del intestino delgado (Yeyuno) con engrosamiento de la pared y obstrucción seguida de estenosis primaria parcial del lumen intestinal, observándose en cinco de ellos extensión de la lesión al nódulo linfóide de la raíz del mesenterio; el otro caso tenía una lesión similar con engrosamiento nodular en la pared del tercio superior del esófago, con posición dorso-lateral derecha y obstrucción parcial de la luz esofágica. Todos los tejidos recolectados fueron procesados en el laboratorio para su ulterior evaluación histopatológica al microscopio de luz. Las muestras fueron sometidas a los procesos de fijación en formalina bufferada al 10% y luego incluidas en parafina. Posteriormente, se realizaron cortes seriados de 3 micras de espesor con el micrómetro de deslizamiento Minot de origen Alemán, montadas en láminas de portaobjeto y coloreadas con Hematoxilina-Eosina (H-E) y Grocott, para la mejor observación del agente micótico [1, 8, 13, 15]. Fueron evaluados con un microscopio óptico (Carl-Zeiss®, Alemania), el cual contenía una cámara digital Sony® MPEG movie DSC-P73, 4,5 píxeles, (Japan) con la cual se tomaron microfotografías.

## RESULTADOS Y DISCUSIÓN

Los resultados de la investigación son reflejados en la TABLA I. En la mayoría de los casos, representando un 88% de los caninos bajo estudio, se observaron lesiones entéricas a nivel de pared intestinal y nódulos linfoides mesentéricos, así como signos clínicos de obstrucción intestinal y vómitos fecales de variada magnitud, estos resultados ratifican reportes anteriores [1-7, 9-12, 15]. Un solo caso (11,12%) presentó lesión a nivel de esófago con signos clínicos de disfagia. De todos los casos ocho fueron diagnosticados histopatológicamente como enteritis granulomatosa y uno como esofagitis de origen micótico, al demostrar en la pared de cada órgano afectado, la reacción tisular infla-

TABLA I  
RELACIÓN DE CASOS CON GMSD EN NECROPSIAS DE CANINOS. POLICLÍNICA VETERINARIA-LUZ

Nº Necrop	Fecha	Raza	Edad (años)	Sexo	Órganos	Dx	Observación clínica
N-5607	19/03/03	C.Chow	5	H	Intest.delg	Enteritis	Obstrucción y vómito fecal
N-5633	02/07/03	C.Chow	3	H	Intest.delg	Enteritis	Obstrucción y vómito fecal
N-5638	10/07/03	P. Alemán	3	M	Intest.delg + NL	Enteritis	Obstrucción y vómito fecal
N-5643	29/07/03	Dálmata	2	M	Intest.delg	Enteritis	Obstrucción y vómito fecal
N-5648	25/09/03	H.Siberiano	2	H	Intest.delg + NL	Enteritis	Obstrucción y vómito fecal
N-5649	30/09/03	Poodle	1	M	Intest.delg + NL	Enteritis	Obstrucción y vómito fecal
N-5653	24/11/03	Boxer	3	H	Intest.delg + NL	Enteritis	Obstrucción y vómito fecal
N-5655	26/11/03	Doberman	1	M	Esófago	Esofagitis	Disfagia
N-5659	10/12/03	Dálmata	4	M	Intest.delg + NL	Enteritis	Obstrucción y vómito fecal

Dx: Diagnóstico. NL: Nódulo Linfoide Mesentérico afectado. GMSD: Granulomatosis Micótica digestiva. M: macho. H: hembra.

matoria crónica con fibrosis extensa y la presencia de estructuras filamentosas (hifas), lo cual concuerda con publicaciones previas [1-3, 6, 9-12, 14, 15]. Aún cuando no se visualizó la silueta de las hifas en los tejidos coloreados con H-E (FIGS. 1 y 2), se recurrió a la coloración especial de Grocott para demostrar los fragmentos de hifas gruesas no septadas en ángulo recto de 90° del hongo filamentosos causante (FIG. 3). En todos los casos estudiados y en base a sus características morfológicas microscópicas, se pudo identificar el agente causal como de origen micótico, como una estructura filamentosos micótica no septada con dicotomía en ángulo de 90°, lo cual es característico y consistente con el orden Mucorales. Aunque no se pudo identificar el género preciso del hongo involucrado se sugiere la realización de pruebas micológicas de laboratorio, tales como; siembra en medios de cultivo (Agar Sabouraud) para la demostración mediante frotis directos de hifas no septadas, así como estudios de inmunohistoquímica, Reacción en cadena de Polimerasa (PCR) y ultraestructurales para la diferenciación de otros, como *Pythium* y *Aspergillus*; esto está en concordancia con algunos autores [1-5, 7, 9-12, 15]. Es importante considerar la procedencia de estos caninos y sus hábitos de alimentación, así como su estatus inmunológico, debido a que estos agentes causales identificados son microorganismos oportunistas, que crecen en la materia orgánica en descomposición y climas húmedos, como ha sido expresado por varios autores [1, 2, 5, 6, 11, 12]. No se realizó análisis estadístico, debido al reducido número de casos bajo estudio y se pudo notar que hubo una mayor tendencia en cuanto a la aparición de lesiones en machos que en hembras, así como en las razas Chow Chow y Dálmata. Se observa también, un mayor número de casos en ani-

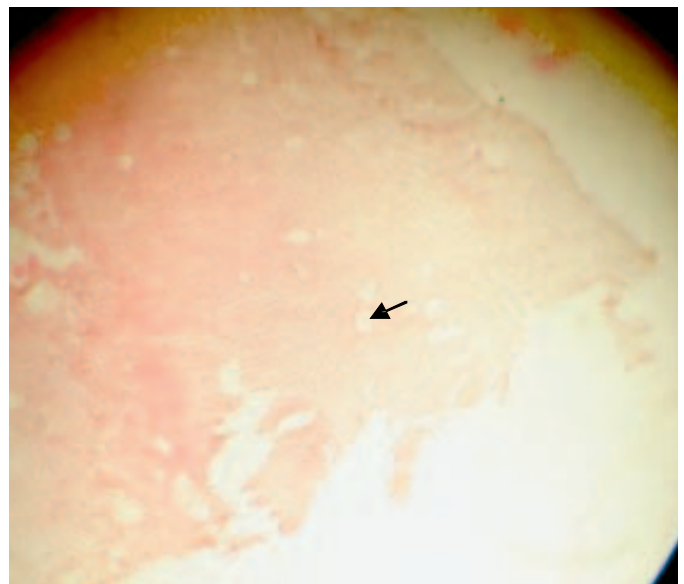
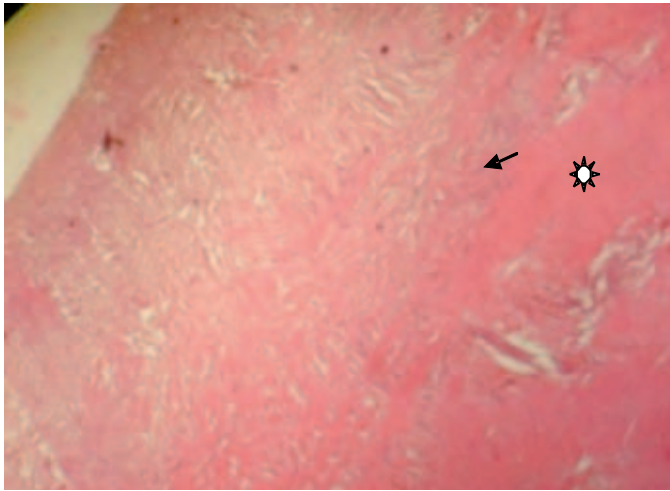


FIGURA 1. MICROFOTOGRAFÍA DE CORTE HISTOLÓGICO DE PARED INTESTINAL. NÓTESE ENGROSAMIENTO DE LA SUBMUCOSA (FLECHA). H-E. X20.

males de mayor edad, esto se podría deber a la conducta alimenticia de los animales adultos o a la poca atención de sus dueños al alimentarlos. En cinco de los ocho casos con obstrucción intestinal se demostró la diseminación del proceso inflamatorio a los nódulos linfoides (NL) de la raíz del mesenterio, con endurecimiento y aumento de volumen de los mismos, lo cual explica la cronicidad y diseminación del proceso por difusión o permeación vascular o linfática; esta diseminación po-



**FIGURA 2. MICROFOTOGRAFÍA DE CORTE HISTOLÓGICO DE PARED INTESTINAL. NÓTESE LA REACCIÓN INFLAMATORIA CON FIBROSIS CONECTIVA EN PARED INTESTINAL. (FLECHA). Y AREA DE NECROSIS CASEOSA (\*). H-E. X40.**

dría estar relacionada con una posible depleción inmune o status inmunológico inadecuado. Estos hallazgos observados en los casos bajo estudio en este trabajo, también han sido reportados en otros países [1-3, 5, 9-12, 15].

## CONCLUSIONES Y RECOMENDACIONES

Se diagnostica la aparición de la GMSD en caninos referidos a la PVU con una mayor tendencia en machos que en hembras y en adultos mayores de 2 años. Se recomienda evaluar inmunológicamente a los pacientes, con el fin de establecer la aparición de este tipo de infección en caninos inmunocomprometidos.

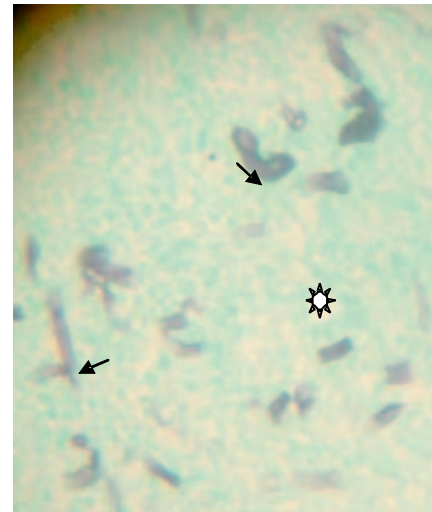
La coloración especial de Grocott permite visualizar la morfología del hongo en cuestión y es de ayuda en el diagnóstico.

Debido a la prevalencia en el tiempo de GMSD en caninos se recomienda realizar cultivos y estudios de inmunohistoquímica, PCR y ultraestructura para identificar el género específico involucrado, debido a la variedad de estos hongos filamentosos existentes en el medio ambiente, así como su variada presentación clínica en caninos.

Una alimentación racional adecuada en caninos es recomendada, con el fin de evitar acceso a los restos de cocina doméstica, en razón del crecimiento de estos agentes potencialmente patógenos en materia orgánica en descomposición y en condiciones de alberges en ambientes húmedos.

## AGRADECIMIENTO

Al Consejo de Desarrollo Científico y Humanístico (CONDES-LUZ) por su apoyo y soporte. Al personal técnico del Ser-



**FIGURA 3. MICROFOTOGRAFÍA DE CORTE HISTOLÓGICO DE PARED INTESTINAL CON REACCIÓN INFLAMATORIA Y SEGMENTOS DE HIFAS DE COLOR NEGRO, PARED GRUESA, NO SEPTADAS Y DICOTOMÍA EN ÁNGULO RECTO (FLECHAS). NÓTESE NECROSIS CAEOSA (\*). GROCCOTT. X40.**

vicio de histopatología de la PVU, por el procesamiento de los casos y la realización de las coloraciones especiales.

## REFERENCIAS BIBLIOGRÁFICAS

- [1] BARBOZA, G.; FERNÁNDEZ, E.; LUENGO, A.; VALE-ECHETO, O. Granulomatosis Micótica del Tubo Digestivo en caninos. Estudio Clínico, Radiológico y Anatomopatológico. *Rev. Cientif. FCV-LUZ*. VIII (2):177-185. 1988.
- [2] BRANDT, G.J. Histopathologic diagnosis of fungal infections in the 21<sup>st</sup> century. *Clin. Microbiol. Rev.* 24(2):247-80. 2011.
- [3] BENTINCK-SMITH, J.; PADHYE, A.A.; MASLIN, W.R.; HAMILTON, C.; MCDONALD, R.K; WOODY, B.J. Canine Pythiosis Isolation and Identification of *Pythium insidiosum*. *J. Vet. Diag. Invest.* 1: 295-298.1989.
- [4] BINFORD, CH.H.; CONNOR, D.H. Mucormycosis. **Pathology of Tropical and Extraordinary Diseases**. An Atlas. Chapter 1 (5). Diseases caused by Fungi and Actinomycetes. Deep Mycoses. AFIP. Washington D.C. Section 13. Vol. 2. Pp. 564-65. 1976.
- [5] BLOOD, D.C. Enfermedades causadas por algas y hongos. **Manual de Medicina Veterinaria**. 9<sup>a</sup> Ed. Cap. 24. Edit. MacGraw Hill Interamericana de Venezuela S.A. Pp. 527-532. 2002.
- [6] ETTINGER, S.J.; FELDMAN, E.C. Enfermedades del Perro y el Gato. **Tratado de Medicina Interna Veterinaria**. 5<sup>a</sup> Ed.Vol. 1. Cap. 93. Micosis Sistémicas. Edit. Intermédica. Buenos Aires. Argentina. Pp 504-530. 2002.

- [7] FISCHER, J.R.; PACE, L.W.; TURK, J.R.; KREEGER, J.M.; MILLER, M.A.; HARVEY, S.G. Gastrointestinal Pythiosis in Missouri Dogs: Eleven Cases. **J. Vet. Diag. Invest.** 6: 380-382. 1994.
- [8] HUMASON, G.L. Fixation and Hematoxilin Staining. Basic Procedures. **Animal Tissue Techniques.** 4<sup>a</sup> Ed. Freeman & Co. Pp. 5-111. 1979.
- [9] JUNGERMAN, P.F.; SCHWARTZMAN, R.M. Ficomicosis y Micetoma. **Micología Médica Veterinaria.** 1<sup>a</sup> Ed. Editorial Lea & Febiger. México. DF. Pp. 65-78. 1977.
- [10] JONES, T.C.; HUNT, R.D. Diseases caused by Higher Bacteria and Fungi. **Veterinary Pathology.** 5<sup>th</sup> Ed. Lea & Febiger. USA. Pp. 638-718. 1983.
- [11] MÚLLER, E.; LOEFFLER, W. Eumicotinas. Zygomycetes. **Micología.** Manual para Naturalistas y Médicos. 1<sup>a</sup> Ed. Ediciones Omega. Barcelona. España. Pp. 161-311. 1976.
- [12] SALAS- ARAUJO, Y.J.; COLMENARES, V.; MÁRQUEZ-ALVARADO, A.A.; LUIS-LEÓN, J.J.; CASTEJÓN, O. Estructura y Ultraestructura de *Pythium insidiosum* en la Pitiosis Gastrointestinal Canina. **Rev. Soc. Venez. Microbiol.** 29:117-121. 2009.
- [13] SANDRITTER, W.; THOMAS, C. Hongos, Protozoos y Parásitos. **Histopatología.** Manual para Estudiantes y Médicos. 3<sup>a</sup> Ed. Editorial Científico Médica. Barcelona. España. Pp. 319-336. 1979.
- [14] VALE-ECHETO, O.E. Etiología. **Anatomía Patológica de los Animales Domésticos.** Manual y Atlas. 1<sup>a</sup> Ed. Universidad del Zulia. Producciones Editoriales. Mérida. Venezuela. Pp. 35-60. 2009.
- [15] WALSH, Th. J.; KONTOYIANNIS, D., P. Advances against Mucormycosis: A Tribute to the Memory and courage of Hank Schueler. **Clin. Infect. Dis.** 54 (Suppl.1): 52-530. 2012.