

ASOCIACIÓN DE ELECTROANALGESIA (TENS) Y ULTRASONOTERAPIA EN EL TRATAMIENTO DE LESIONES INFLAMATORIAS DEL M. *Longissimus dorsi* EN EL EQUINO

Electroanalgesia and Ultrasound Relationship on the Treatment of Inflammatory Lesions of *Longissimus Dorsi* Muscle in the Horse

Mónica Cristina Mercado, José Alberto García Liñeiro y Carlos Horacio Lightowler

Facultad de Ciencias Veterinarias, Universidad de Buenos Aires. Chorroarín 280. C 1427. Buenos Aires. República Argentina.

E-mail: patquir@fvvet.uba.ar.

RESUMEN

La importancia que adquirió la fisioterapia en los últimos decenios en Medicina Veterinaria y el aumento constante de sus posibilidades dieron lugar a que se use con frecuencia como complemento de la terapéutica medicamentosa o en muchos casos la reemplace. En este trabajo los autores exponen su experiencia en el empleo de la electroanalgesia y el ultrasonido asociados como tratamiento único en las miositis del M. *Longissimus dorsi*, tan común en caballos de salto. La electroanalgesia, también denominada TENS (transcutaneous nerve stimulator), permite producir analgesia o al menos hipoalgesia de una zona crónicamente dolorosa mediante la estimulación de receptores sensitivos inervados por fibras gruesas provocando un bloqueo de los impulsos dolorosos que llegan a las astas dorsales de la médula conducidos por fibras nerviosas amielínicas. [5,12,18]. El ultrasonido, (aquellas ondas que superan el umbral auditivo humano -20000 hz-), se utiliza por su importante efecto térmico, que aumenta la circulación sanguínea provocando un mayor aflujo de sustancias nutritivas y una mejor evacuación de catabolitos con la consiguiente desinflamación, y por su efecto mecánico, dado que produce movimientos oscilatorios que aumentan la permeabilidad de las membranas celulares, se liberan las adherencias fibróticas por separación de las fibras colágenas y reblandecimiento del cemento intercelular. Es así que aprovechando el efecto inhibitorio del TENS y la acción resolutoria del ultrasonido, los autores han asociado ambos métodos para el tratamiento de las miositis traumáticas del M. *Longissimus dorsi*, tan frecuentes en el equino de salto deportivo. Se trabajó sobre una población de 63 equinos de salto de la Ciudad de Buenos Aires de la República Argentina con diagnóstico clínico y ecográfico de miositis

grado II del músculo mencionado. Los equinos se dividieron en tres grupos aleatoriamente. Al grupo 1 se le aplicó una asociación de Ultrasonoterapia con TENS. Al grupo 2 sólo se le aplicó Ultrasonoterapia y al grupo 3 sólo TENS. Las dosis en todos los casos fueron Ultrasonoterapia 3,5 w/cm² pulsante, 20 minutos, una vez al día y Electroanalgesia (TENS): técnica bipolar, 50 ciclos por segundo, intensidad 2 mA durante una hora, 3 veces por día durante 30 días. Los animales se evaluaron clínica y ecográficamente en forma semanal. El grupo 1 remitió totalmente los signos el día 14, el grupo 2 sólo manifestó mejoría a partir del día 28, mientras que el grupo 3 mantenía el dolor a los 30 días.

Palabras clave: Equino, ultrasonoterapia, electroterapia, miositis.

ABSTRACT

Physical therapy has acquired in Veterinary a lot of importance Medicine in the last decades and a consistent increase has been, given to its frequent use as a complement of pharmacological therapy; in some cases, it has come to replace it. In this paper, the authors give a way their experience in the use of electroanalgesia and ultrasound therapy as the sole treatment for myositis of the *Longissimus dorsi* muscle, a common lesion in show-jumpers. Electroanalgesia, known also as TENS (Transcutaneous Electrical Nerve Stimulator), permits the attainment of analgesia or at least hypoalgesia in a chronically painful area by the stimulation of certain integumentary regions. The technique is based on the stimulation of sensory receptors innervated by gross fibers that provokes the blockade of pain impulses arriving at the posterior horn of the spinal cord conducted by unmyelinated nerve fibers. The production of ultrasound, this is, kind of sound waves above the auditory

threshold of the human being (20000hz), is used for its thermal effect - very important because of the increase in blood circulation which produces the accumulation of nutrients and the evacuation of catabolytes with the subsequent decrease in inflammation - and for its mechanical effect due to the production oscillation of particles that provoke an increase in cellular membrane permeability and liberation of fibrotic adhesions by separation of collagenous fibers and softening of intercellular cement by. Taking advantage of the inhibitory effect of TENS and the resolving action of ultrasound, the authors have associated both methods in the treatment of traumatic myositis of the *Longissimus dorsi* Muscle so frequent in jumping horses. The study was conducted on a population of 63 show-jumpers in the city of Buenos Aires with a clinical and ultrasonographic diagnose of grade II myositis of the mentioned muscle. The horses were divided into three groups: group 1 received the combination of both methods (ultrasound and TENS) group 2 only ultrasound and Group 3 received only the application of TENS. The dosage scheme used was: Ultrasound therapy 3,5m/cm², pulsating, 20 minutes once daily; electroanalgesia by bipolar technique 50 cycles per second, with an intensity of 2mA during one hour, 3 times a day during 30 days. The animals were evaluated on a weekly basis both clinically and by ultrasound imaging. Group I showed remision of clinical signs by day 14, group II showed improvement by day 28 and group III still showed signs of pain by day 30.

Key words: Equine, ultrasonotherapy, electrotherapy, myositis.

INTRODUCCIÓN

Las lesiones traumáticas, son muy frecuentes en el caballo atleta, debido al tipo de trabajo al que son sometidos. Por ello requieren no sólo un accionar de excelencia del profesional que los asiste. Por ello sino también de una resolución lo más precoz posible, lo que lleva a la necesidad de combinar distintos medios terapéuticos con el fin de optimizar los resultados.

Haciendo referencia específica a la miositis del M. Longissimus dorsi, lesión de alta prevalencia en los caballos de salto, se le puede clasificar como una típica miopatía relacionada al esfuerzo [8, 9, 13]. Clínicamente, se caracteriza por la contractura del músculo en cuestión, lo que provoca una claudicación bilateral de miembros posteriores con acortamiento del paso y rigidez notoria de la columna vertebral durante la propulsión [9,13].

A la palpación, presión de la región dorsolumbar, dependiendo del grado, puede provocar desde una leve molestia hasta dolor intenso, el que se manifiesta por reacciones defensivas muy marcadas (ventroflexión de lomo). Como en general su evolución tiende a la cronicidad, la curación requiere frecuente utilización de tratamientos fisiokinesioterápicos [2, 3, 4].

Se ha observado que la combinación de diferentes métodos fisioterápicos actúa en forma sinérgica, potenciando sus efectos [2, 3]. En este caso, se sumó la acción analgésica y anticontracturante de la TENS, con las del ultrasonido, analgésica e hiperemiante [12, 13, 17].

La electroanalgesia es una técnica física que produce bloqueo del dolor [1, 2, 12, 18]. Su mecanismo de acción se basa en la teoría desarrollada por Melzack y Wall [12], quienes propusieron la "teoría de la puerta de entrada", que se localiza a nivel medular. Según ésta, el estímulo doloroso es el resultado de estímulos nocivos modificados en su trayecto desde los receptores nociceptivos hacia el cerebro mediante mecanismos de entrada, que se localizan en las astas dorsales medulares. De acuerdo con esto los mismos autores describieron la sustancia gelatinosa en la sustancia gris de las astas dorsales medulares, donde se localizan las llamadas células T, las cuales modulan la transmisión del estímulo doloroso hacia el cerebro, siendo a su vez reguladas por la actividad de las fibras A y C de los nervios periféricos. Las fibras A inhiben a las células T, mientras que las fibras C, las estimulan. Las fibras A predominan sobre las C, permaneciendo inhibidas las células T, bloqueando así la transmisión del dolor hacia el cerebro. Si este predominio se rompe pasan a activarse las fibras C, dando lugar a un dolor sordo, continuo y difuso. La TENS actúa atenuando las señales sensoriales hacia el sistema nervioso central, incrementando la actividad de las fibras A, que a nivel medular cierran la puerta para la transmisión del dolor.

Considerando este mecanismo, y refiriéndonos a la Miositis del Longissimus dorsi, el dolor local induce a un arco reflejo de vías simpáticas que produce una contractura muscular, situación que interfiere la microcirculación muscular con el consecuente trastorno metabólico. Este reflejo se anula al aliviarse el dolor, mejorando notablemente la circulación local, hecho que favorece la recuperación de la lesión [2, 3, 12,13,17].

La ultrasonoterapia se basa en la propagación, a través de los tejidos de ondas acústicas de alta frecuencia (más de 17.000 Hz), generadas por un cabezal que tiene un elemento piezoeléctrico de tipo cerámico. Su efecto terapéutico es mecánico, produciendo modificaciones en el metabolismo local al promover incremento del flujo sanguíneo, de la permeabilidad de las membranas celulares y modificaciones del potencial eléctrico de las mismas. Posee también efectos térmicos que incrementan la difusión iónica a nivel celular [2, 7, 17].

MATERIALES Y MÉTODOS

Se trabajó sobre una población de 63 equinos de salto, radicados en distintos clubes de salto de la Ciudad de Buenos Aires, Argentina. Todos los enfermos se encontraban en entrenamiento para competencia y presentaban diagnóstico clínico y ecosonográfico de Miositis del M. Longissimus dorsi de etiología traumática.

La mencionada población estuvo formada por 41 machos y 22 hembras, con promedio de edad de 11 años (extremos entre 8 y 14 años). Todos los pacientes se encontraban en buen estado general y estabulados, con alimentación a base de concentrados y heno de alfalfa.

Como los valores séricos de la CPK y la AST están siempre alterados en las miopatías localizadas, no se tuvieron en cuenta dentro del diagnóstico [9].

Todos los casos incluidos en la presente investigación correspondieron a lesiones de segundo grado, de acuerdo a la clasificación clínica y corroboración ecosonográfica desarrollada por los autores para esta experiencia.

Para estandarizar la patología se dividió a la lesión del músculo citado en tres grados, donde se tuvieron en cuenta los signos manifestados por la palpación, la reacción al peso del jinete y al examen ultrasonográfico, expresado en la TABLA I.

Equipos

Se utilizó un aparato de Ultrasonido marca CEC con potencia máxima de 3 watt/cm², con timer de 15 minutos, y graduación de pulsos, FIG. 1.

El aparato de electroanalgesia es un CEC a2, de doble salida, 4 electrodos y con una pausa máxima de 120 p.p.s. , FIG.2.

División de los grupos de trabajo

Con el objeto de comparar el efecto terapéutico de las distintas técnicas [1, 2, 5] cuando se las utiliza aisladamente o asociadas, la población se dividió en tres grupos aleatoriamente, conformado cada uno por 21 equinos. La metodología aplicada en cada grupo fue la siguiente:

Grupo N° 1: se aplicó en la zona afectada, durante 30 días: ultrasonoterapia (3,5 w/cm² pulsante 50%, durante 20 min., 1 vez al día) y electroanalgesia en forma bipolar a 50 ciclos por segundo, intensidad de 2 mA, durante 1 h., 3 veces por día.

Grupo N° 2: aplicación exclusiva de ultrasonoterapia (3,5 w-cm² pulsante 50%, durante 20 min., 1 vez al día) durante 30 días, FIG. 3.

Grupo N° 3: aplicación exclusiva de electroanalgesia, con aplicación bipolar de los electrodos a 50 ciclos por segundo, intensidad de 2 mA , 1 h., 3 veces por día, 30 días, FIG.4.

Se realizaron evaluaciones clínicas y ecosonográficas semanales a todos los animales, registrándose la respuesta al dolor frente a las maniobras de palpación presión de la zona, la respuesta de los animales al ser montados y las modificaciones musculares a través de las ecosonografías.

Análisis estadístico

Dada la característica ordinal de la variable en estudio (grado de lesión), se procesaron los datos utilizando el test de Friedman en un diseño de Bloques al Azar, tanto para el estudio clínico como para el realizado por ecosonografía.

Como en cada grupo casi todos los individuos tuvieron igual respuesta, se los pudo caracterizar por el resultado obtenido mayoritariamente. Se trabajó con los órdenes correspondientes en cada caso.

Los tratamientos considerados fueron: ultrasonoterapia combinada con electroanalgesia (aplicado al Grupo N° 1), sólo ultrasonoterapia (aplicado al Grupo N° 2) y sólo electroanalgesia (para el Grupo N° 3).

Se tomaron como bloques los tiempos en que se efectuaron las evaluaciones clínicas y ecosonográficas de los tres grupos: 7, 14, 21 y 30 días.

RESULTADOS

Clínicos

Los datos obtenidos en el seguimiento semanal efectuado durante los 30 días de tratamiento, se encuentran resumidos en la TABLA II.

Al analizar la TABLA II se observan diferencias significativas entre el comportamiento del Grupo N° 1 y el del Grupo N° 3 en los tiempos considerados.

Se comprobó así que la asociación de electroanalgesia y ultrasonoterapia resulta más benéfica que cualquiera de estos dos métodos empleados en forma separada, desde un punto

TABLA I
CRITERIOS CLÍNICOS Y ECOSONOGRÁFICOS PARA CLASIFICAR LAS LESIONES DEL M. *Longuissimus dorsi*

Lesión	Palpación	Jinete	Ecosonografía
1 ^{er} grado	leve movimiento de ventro dorsal de la columna a la palpación - presión	sin respuesta al peso del jinete	sólo edema Interfascicular
2 ^{do} grado	marcado movimiento de ventroflexión de la columna	leve ventroflexión al ser montado	edema interfascicular y zonas hipoecoicas de 2 mm
3er Grado	marcado movimiento de ventroflexión de la columna y flexión de miembros posteriores	marcado movimiento de ventroflexión al ser montado	zonas hipoecoicas bien marcadas, que denotan pérdidas de continuidad del estroma muscular



FIGURA 1. APARATO DE ULTRASONIDO MARCA CEC, POTENCIA MÁXIMA DE 3 WATT-CM2, TIMER DE 15 MINUTOS Y GRADUACIÓN DE PULSOS.




FIGURA 2. APARATO DE ELECTROANALGESIA MARCA CEC a2, DE DOBLE SALIDA, 4 ELECTRODOS Y PAUSA MÁXIMA DE 120 p.p.s.



FIGURA 3. TÉCNICA DE APLICACIÓN DEL CABEZAL DE ULTRASONIDO. OBSÉRVESE LA ZONA A TRATAR CUBIERTA CON GEL.

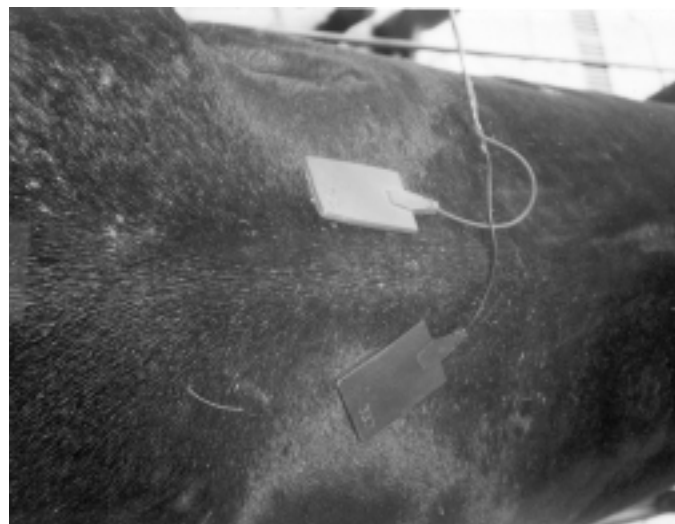


FIGURA 4. TÉCNICA DE APLICACIÓN DE LA ELECTROANALGESIA. UBICACIÓN BIPOLAR DE LOS ELECTRODOS EN LA ZONA AFECTADA.

TABLA II
EVOLUCIÓN DEL CUADRO CLÍNICO Y ECOGRÁFICO OBSERVADAS DURANTE LOS 30 DÍAS DE TRATAMIENTO DE LESIONES MUSCULARES DE LONGISSIMUS DORSI

Grupo	7 Días		14 Días		21 Días		28 Días	
	Cuadro clínico	Ecosonografía	Cuadro Clínico	Ecografía	Cuadro clínico	Ecografía	Cuadro clínico	Ecografía
1	Grado 1	Grado 1	remisión total	mínimas. fibrosis incipiente	remisión total	ligera fibrosis	sin alteraciones	sin alteraciones
2	Grado 2	Grado 2	Grado 1	Grado 1	respuesta palpación presión: ligera	edemas interfibrilares fibrosis	ventroflexión columna al ser montados	sin alteraciones
3	Grado 2	Grado 2	Grado 2	Grado 1	Grado 1	Grado 1	Grado 1	ligera fibrosis

de vista clínico y clínico ecográfico se puede resumir que el Grupo Nº 1, disminuyó los signos a partir de los 7 días de comenzado el tratamiento, y ausencia total de los mismos a partir del día 14, hasta finalizado el período de observación. El Grupo Nº 2 (ultrasonido) manifestó mejoría sustancial recién a partir del día 28. Finalmente, al Grupo Nº 3, al que se le aplicó electroanalgesia como único tratamiento, tuvo una evolución muy lenta, manteniendo el dolor en las evaluaciones clínicas posteriores a los 30 días tomados como base para este estudio.

DISCUSIÓN

Si bien es indiscutible la importancia del uso de la ultrasonoterapia como tratamiento único de afecciones musculares [2, 3, 17, 18], el empleo de electroanalgesia, (con un efecto sólo paliativo, por ser inhibidor del dolor) [2, 3, 5, 13, 18], demuestra su eficacia curativa al ser asociada a esta última técnica, dado que al actuar sobre las contracciones fibrolares refleja que acompañan a las lesiones musculares, que autopertúan el proceso por reflejo, ya que el dolor genera más contracciones, conformando un círculo vicioso, llevando este mecanismo a trastornos en la microcirculación sanguínea, que conducen a deficiencias metabólicas locales, retardando o complicando la evolución. La ruptura de este ciclo, mediante este medio, resulta en aceleración del proceso de curación [2, 3, 5, 6, 7, 17, 18].

CONCLUSIONES

La acción sinérgica de la asociación de la ultrasonoterapia y electroanalgesia permite en la clínica deportiva diaria del caballo de salto, acortar los periodos de recuperación y optimizar el proceso de curación, permitiendo que un animal retorne al trabajo en la menor cantidad de tiempo posible. La FDA (EEUU) exige que en los aparatos de electroanalgesia, figure una inscripción en la que se mencione que dicha terapia es sólo paliativa del dolor. Si consideramos que el dolor, en muchos casos es el disparador del reflejo de contractura muscular, con las consecuencias descriptas, su uso constituye de por sí, un paso más en el proceso de curación. El beneficio de esta asociación de métodos, constituye una forma óptima de obtener los resultados que todo profesional busca, más aún si se considera su simplicidad, inocuidad y carencia de efectos colaterales o secundarios.

REFERENCIAS BIBLIOGRÁFICAS

- [1] AGUILA, C. **Electromedicina 2^{da} edición** Nueva librería Editorial Hispano Americana S.A. HASA. 268pp. 1994.
- [2] BROMILEY, M. **Physiotherapy in Veterinary Medicine**. Blackwell Scientific Publications. London. 180pp. 1991.
- [3] BROMILEY, M. **Equine Injury, therapy and Rehabilitation**. Blackwell Scientific Publications. London. 192pp. 1993.
- [4] BROMILEY, M. **Natural Methods for Equine Health**. Blackwell Scientific Publication. London. 175pp. 1994.
- [5] DUMOULIN, C.; SEABORNE, D.E.; QUIRION-DEGIRARDI, C.; SULLIVAN, S.J. Pelvic-floor rehabilitation, Part 1: comparison of two surface electrode placements during stimulation of the pelvic-floor musculature in women who are continent using bipolar interferencial currents. **Phis Ther.** 75:1067-1074, 1995.
- [6] GARCÍA LIÑEIRO, A.; MERCADO, M.; PAJOT, S. La serterapia y Síndrome Podotroclear: Estandarización de la técnica y conclusiones finales. Anales del XV Congreso Panamericano de Ciencias Veterinarias PANVET, Campo Grande, MS, Brasil, 21 al 25 de Octubre de 1996 y en los **Abstracts del XV Congreso Panamericano de Ciencias Veterinarias** Nº 927, 255pp.
- [7] GARCÍA LIÑEIRO, A.; MERCADO, M.; PAJOT, S.; PIDAL, G. Terapia con campos magnéticos pulsantes de baja frecuencia en afecciones podales del equino - Comunicación previa. Anales del XV Congreso Panamericano de Ciencias Veterinarias PANVET, **Campo Grande, MS, Brasil**, 21 al 25 de Octubre de 1996 y en los **Abstracts del XV Congreso Panamericano de Ciencias Veterinarias** Nº 931, 226pp.
- [8] GRAZIOTTI, G.; MERCADO, M.; GARCÍA LIÑEIRO, A.; VICTORICA, C. Anatomía quirúrgica de la región lumbar caudal del equino. **Anales del III Seminario Latinoamericano de Cirugía Veterinaria**, Corrientes, Octubre de 1997.
- [9] HODGSON D.; ROSE R. **The Athletic Horse**. W.B. Saunders Company, 169pp. Philadelphia-1994.
- [10] LINDHOLM, A. Muscle Morphology and Metabolism in standardbred Horses at Rest and During exercise. **Acta. Vet. Scand.** 15-5-27. 1974.
- [11] MERCADO, M.; GARCÍA LIÑEIRO, A. Pulsatile Magnetic Fields: an alternative therapeutic for podotroclear syndrome (navicular disease). **CESMAS (Conference on Equine Sports Medicine and Science)**. Córdoba, Spain. 24-26 abril 1998.
- [12] NELSON, R.M.; CURRIER, D.P. Eds: **Clinical electrotherapy**. Norwalk Conn: Appletton & Lange. 1991.
- [13] SNOW, D.H.; VALBERG, S. Muscle anatomy, physiology and adaptations to exercise and training. In: **The Athletic Horse**, Hodgson, D.; Rose, R. W.B. Saunders, Philadelphia.145-179. 1994.
- [14] ROBINSON, A.J. Physiology of muscle and nerve, In Robinson A. J. Snyder Mackler L editions. **Clinical Electro-**

- physiology: Electrotherapy and Electrophysiologic Testing.** Baltimore Md. Williams and Wilkins. 83-89. 1995.
- [15] ROBINSON, A.J. Neuromuscular electrical stimulation for control of posture and movement. In Robinson AJ, Snyder Mackler L editions. **Clinical Electrophysiology: Electrotherapy and Electrophysiologic Testing.** Baltimore Md. Williams and Wilkins. 1995.
- [16] STEWART, N.T.; FOSS, M.; CARRARO, U.; CANTINI, M.; BYRNE, K.; VIERCK, J.L.; CHEN, Y. Muscle regeneration is modulated by satellite cell-macrophage interactions at the site of muscle injury: prospective clinical applications. **J. Equine Vet. S** 17(4): 172-177, 217-219, 1997.
- [17] TURNER, T.A.; WOLFSDORF, K.; JOURDENAIS, J. Effects of heat, cold, biomagnets and ultrasound on skin circulation in the horse. **Proceedings of the Thirty Seventh Annual Convention of the American Association of Equine Practitioners**, San Francisco, California, December 1-4, 1991.
- [18] ZIBECCHI, C. **Terapéutica electrofísica.** Ediciones Gema S.R.L., 238pp. Argentina. 1986.