

# *Oxyspirura mansonii* (SPIRURIDA: THELAZIIDAE) EN GALLOS DE PELEA DEL ESTADO TRUJILLO. NOTA TÉCNICA

## *Oxyspirura mansonii* (Spirurida: Thelaziidae) in Fighting Cocks of Trujillo State. Technical Note

Angel R. Chirinos R. y Manuel Godoy

Facultad de Ciencias Veterinarias, Universidad del Zulia, Apartado 15252. Maracaibo 4005-A, Edo. Zulia, Venezuela

### RESUMEN

De una explotación de gallos de pelea se examinaron 150 animales. Todos los animales presentaron lesiones oculares tales como conjuntivitis, inflamación de los párpados, secreción purulenta, destrucción de globo ocular, ceguera, enflaquecimiento y muerte de algunos de ellos. Se aislaron numerosos nemátodos localizados debajo de la membrana nictitante del globo ocular. Se determinó que el agente etiológico comprometido es la especie *Oxyspirura mansonii*. Del piso de los galpones se recolectaron insectos, los cuales una vez disecados, presentaron en su cavidad general formas larvarias del parásito. Se determinó pertenecer a la especie *Pycnoscelus surinamensis*, huésped intermediario del referido helminto.

**Palabras clave:** *Oxyspirura mansonii*, detección, membrana nictitante, gallo.

### ABSTRACT

A total of 150 roosters from a fighting cocks raising farm were examined. These animals presented severe ocular lesions such as: conjunctivitis, eyelid inflammation, purulent secretion, total destruction of the ocular globe, blindness, languidness and death resulted in some of the animals. Numerous nematodes located under the nictitating membrane of the ocular globe were isolated. The involucrated etiological agent was identified as *Oxyspirura mansonii*. Insects collected from the floor of the hen-run were desiccated for late examination. The larval stage of the parasite was observed in the general cavity of the insects that belong to the specie *Pycnoscelus surinamensis*, intermediary host.

**Key words:** *Oxyspirura mansonii*, detection, nictitating membrane, cock.

### INTRODUCCIÓN

La presencia de helmintos en las aves constituye un factor limitante en este tipo de explotación, ya que actúan deteriorando el estado general de las mismas, manifestado por pérdida de peso, retardo en el crecimiento y, en ocasiones, causando la muerte, lo que se traduce en pérdidas económicas importantes en la producción avícola.

La especie *Oxyspirura mansonii* parasita a las aves de corral: gallina, pavo y pavo real, localizándose debajo de la membrana nictitante del globo ocular y ocasionalmente en las cavidades nasales y senos de dichos animales.

Los efectos provocados por *O. mansonii* cuando la infestación es severa, van desde una conjuntivitis, fotofobia, ceguera e incluso, hasta destrucción del globo ocular [1, 4, 5, 7]. Las aves se contagian al ingerir insectos, generalmente cucarachas (*Pycnoscelus surinamensis*), que contienen en su interior la larva infestante del parásito que, por vía retrógrada, alcanzan el esófago y faringe hasta el conducto lacrimal, donde se ha encontrado 25 minutos después que las cucarachas infestadas habían sido ingeridas por los hospedadores definitivos [2, 3, 4, 5].

En Venezuela, el primer reporte de la especie fue realizado por Vogelsang [12], quien la señala en gallinas domésticas de San Félix, El Dorado y Ciudad Bolívar. Luego, Vogel-sang y Rodríguez [13], la citan en la cavidad orbitaria de un pavo (*Meleagris gallopavo*) muerto en el Jardín Zoológico de Maracay, estado Aragua. Posteriormente, Mayaudon [9] la señala en la gallina.

En otros países como Tailandia, Brasil y la India, se ha reportado la especie con alta prevalencia en los animales en estudio [6, 7, 8].

En el país, las investigaciones sobre el hallazgo del parásito se han limitado a la zona central; existen pocos estudios

hacia el occidente de Venezuela, de allí que ha sido motivo de interés poder contribuir al conocimiento de esta helmintiasis, a manera de determinar el área geográfica de la especie *Oxyspirura mansoni*.

## MATERIALES Y MÉTODOS

De una explotación de 150 gallos de pelea, ubicada en el municipio Carache, estado Zulia, se trasladaron 4 animales al laboratorio de parasitología de la Facultad de Ciencias Veterinarias de la Universidad del Zulia, los mismos presentaban lesiones oculares severas.

### Aislamiento del parásito

Se procedió a la búsqueda, utilizando una pinza, se aislaron numerosos gusanos cilíndricos debajo de la membrana nictitante del globo ocular, FIG. 1, luego se lavaron con suero fisiológico y se llevaron a la fijación y conservación [2, 3, 4]

### Montaje e identificación del parásito

Para su montaje, se utilizó un aclarante clásico que es el Lactofenol de Amann [2, 3, 4] y la observación se realizó con un microscopio biocular. Posteriormente, se realizó su estudio morfológico y, para su identificación, se empleó la información suministrada por diversos autores [1, 3, 4, 5,]. Del piso de los galpones se recolectaron numerosas cucarachas, la disección demostró en la cavidad general, la forma larvaria del helminto, FIG. 2. Dichos insectos se clasificaron siguiendo la clave proporcionada por Ramírez [10].

## RESULTADOS Y DISCUSIÓN

Se examinaron todos los animales existentes en la explotación, los cuales presentaron lesiones oculares graves, verificándose la muerte de varios de ellos. Una vez aislado el parásito y realizado su estudio morfológico, FIGS. 3 y 4, se determinó pertenecer a la especie *Oxyspirura mansoni*, familia *Thelaziidae*. Los 150 animales de la explotación presentaron con-

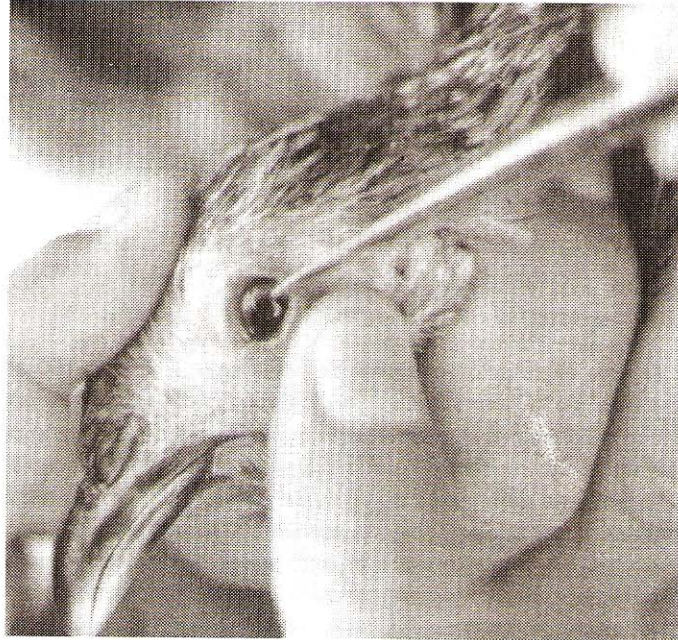


FIGURA 1. PRESENCIA DEL PARÁSITO DEBAJO DE LA MEMBRANA NICTITANTE DEL GLOBO OCULAR.





FIGURA 2. LARVA ENQUISTADA LOCALIZADA EN LA CUCARACHA (*Pycnoscelus surinamensis*).



**FIGURA 3. EXTREMIDAD ANTERIOR DE *Oxyspirura mansoni*.**

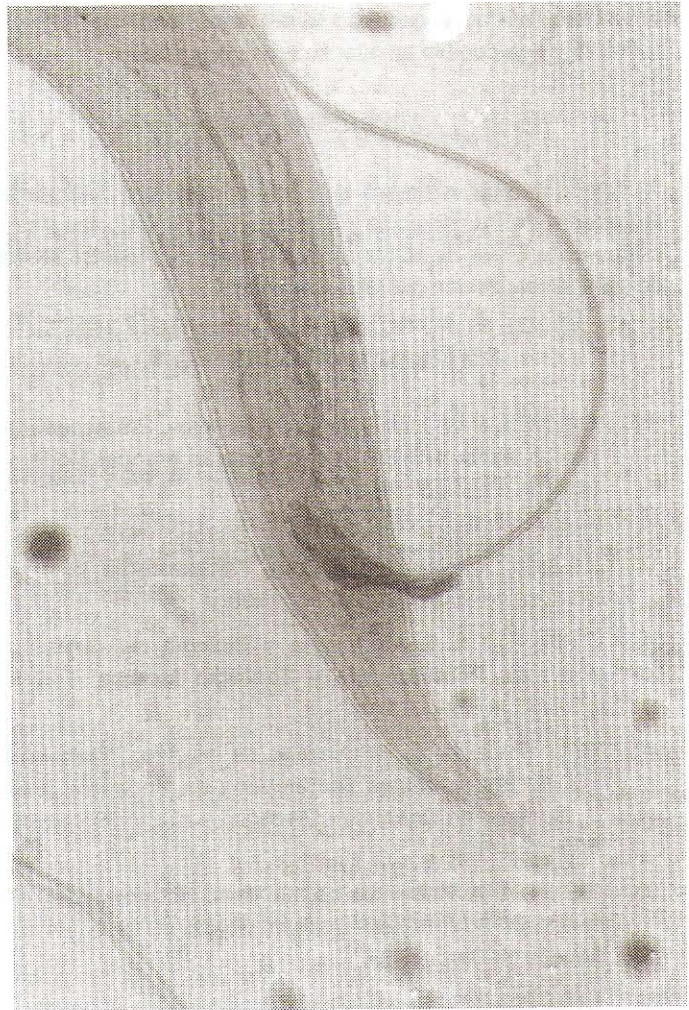juntivitis, inflamación de los párpados, opacidad de la córnea, destrucción del globo ocular, ceguera, enflaquecimiento y muerte de alguno. Estas lesiones han sido descritas de igual manera por Islam y col. [7] en Chapar, distrito de Bangladesh, India. También se observó que cada ave estaba parasitada por numerosos especímenes de *O. mansoni*. Al respecto, Islam y col. [7] afirmaron que las aves afectadas con 20 ó más gusanos presentaban severa inflamación, protrusión ocular y total destrucción de los ojos, tal como se observó en los gallos de pelea, examinados en el presente trabajo. En el país son escasos los datos sobre la especie en estudio desde que Vogelsang en el año 1948 [12] la identificara por primera vez, luego lo hicieron otros autores [9, 10, 11, 12, 13].

En el norte de Tailandia, Retanasethakul y col. [11] al estudiar 67 aves de 3 a 4 meses, determinaron la presencia de *Oxyspirura mansoni* en el 82,09% de los animales. Así mismo, Ehlers-Bhodigen [6] examinando 133 pollos de 5 provincias de Tailandia reportaron 24,7% de animales infectados. Por otro lado, Machado y col. [8], en investigaciones sobre parásitos helmintos de la municipalidad de Jaboticabal, Sao Paulo, Brasil, refieren el porcentaje del 59,1% correspondiente a la especie. En el presente estudio se detectó una prevalencia del 100%, dado que todos los animales estaban parasitados.

Los insectos recolectados resultaron pertenecer al orden *Orthoptera* Suborden *Blattaria*, Familia *Blattidae*, especie *Pycnoscelus surinamensis*, FIG. 5, reconocido por otros autores [1, 4, 5] como huésped intermediario de *Oxyspirura mansoni*.

## CONCLUSIONES Y RECOMENDACIONES

Se determinó un foco de *Oxyspirura mansoni* en una explotación avícola del occidente del país y en razón a los escasos reportes que existen sobre la especie, se recomienda con-



**FIGURA 4. EJEMPLAR MACHO. EXTREMIDAD POSTERIOR.**



**FIGURA 5. INSECTOS (*Orthoptera-Blattidae*) EN CUYO INTERIOR SE LOCALIZÓ LA FORMA LARVARIA DEL PARÁSITO.**

tinuar con las investigaciones sobre esta helmintiasis, de tal forma que sea posible ampliar su área geográfica.

### AGRADECIMIENTO

Los autores expresan su agradecimiento al personal de la Cátedra de Parasitología de la Facultad de Ciencias Veterinarias de la Universidad del Zulia, por su apoyo técnico prestado para la realización del presente estudio.

### REFERENCIAS BIBLIOGRÁFICAS

- [1] CALNEK, B.W. Helmintiasis de las Aves. **Enfermedades de las aves**. 1ra Edición. Editorial El Manual Moderno. México. 1147 pp. 1991.
- [2] CHIRINOS, R.A. Morfología y Biología de *Oxyspirura mansoni*. **Manual Práctico de Parasitología Veterinaria**. Tomo I. EDILUZ, 392 pp. 1990.
- [3] CHIRINOS R.A. Morfología y Biología de *Oxyspirura mansoni*. **Parasitología y Zoología Médica**. Tomo I. EDILUZ. 477 pp. 1998.
- [4] DÍAZ-UNGRÍA, C. Helmintiasis de las Aves. **Parasitología de los Animales Domésticos en Venezuela**. Tomo II. Consejo de Desarrollo Científico y Humanístico. LUZ. 806 pp. 1971.
- [5] DUNN, A.M. Helmintos de las Aves. **Helmintología Veterinaria**. 2da Edición. Editorial El Manual Moderno S.A. México. 190 pp. 1989.
- [6] EHLERS, B.S. Survey of parasitic helminths of poultry. **J. Vet. Med.** Thailand. 15 (4): 267-276. 1985.
- [7] ISLAM, R.Z.; RAHMAN, M.H; MONDAL, M.M.H. Occurrence of eyeworm *Oxyspirura mansoni* (Cobbold, 1879) infection in Chickens of Bangladesh. **Vet. J.** 29 (1-4): 67-70. 1995.
- [8] MACHADO, R.Z; COSTA, J.O.; KASAI, N.; COSTA, A.J. Helminth parasites of *Gallus gallus domesticus* from the municipality of Jaboticabal, Sao Paulo, Brasil. **Arquivos da Escola de Veterinaria de Universidad Federal de Minas Gerais**. 32 (2): 241-243. 1980.
- [9] MAYAUDON, T.H. Endoparásitos de la gallina (*Gallus gallus domesticus*) en Venezuela. **Rev. Vet. Parasit.** 14 (1-4): 99-122. 1955.
- [10] RAMÍREZ P.J. La cucaracha como vector de agentes patógenos. **Boletín de la Oficina Sanitaria Panamericana**. 107 (1): 41-53. 1989.
- [11] RATANASETHAKUL, C.; PHOLPARK, S.; LAOPAIBOO, B.; POLPARK, M.; TUNTASUVAN, D. Parasites of native chickens in northeast Thailand. **J. Vet. Med.** Thailand 15 (3): 229-242. 1987.
- [12] VOGELSANG, E.G. Contribución al estudio de la Parasitología Animal en Venezuela. Ecto y Endoparasitosis en Animales Domésticos y Salvajes de la Guayana Venezolana. **Rev. Med. Vet. Parasit.** 7 (1-4): 145-151. 1948.
- [13] VOGELSANG; E.G.; RODRÍGUEZ, C. Ecto y Endoparásitos de Animales en cautiverio del Jardín Zoológico de Maracay. Estado Aragua. **Rev. Med. Vet.** 11 (3-4): 310-315. 1952.