

HISTOPATOLOGÍA Y MORFOMETRÍA DE TESTÍCULOS EN TOROS MESTIZOS 5/8 HOLSTEIN Y 5/8 PARDO SUIZO A LOS 24 MESES DE EDAD

Histopathology and morphometry of testis in 5/8 Holstein and 5/8 Brown Swiss crossbred young bulls

Aixa **Urdaneta** de Romero*

Ninoska Madrid-Bury**

José **Rodríguez** Márquez*

José Aranguren-Méndez

Jesús Camacho Bracho'

Carlos **González-Stagnaro****

Osiris Castejón Sandoval'

* Facultad de Ciencias Veterinarias

** Facultad de Agronomía

Universidad del Zulia. Apartado 526.

Maracaibo, Estado Zulia, Venezuela

RESUMEN

Se realizó evaluación histológica y morfométrica de los testículos de 12 toros mestizos *B. taurus* x *B. Indicus*. Los animales, $n=6$, 518 Holstein y $n=6$, 518 Pardo Suizo, fueron descartados como reproductores, por tener pobre desarrollo corporal, testículos pequeños o asimetría testicular. Se determinó, la relación entre la circunferencia escrotal (CE) y: morfometría testicular, características seminales, grado de pérdida del epitelio germinal (GPEG) y frecuencia de túbulos seminíferos grado 4 ó más (%G4+) a los 24m de edad. Tres toros no se incluyeron en el análisis porque uno tenía hipoplasia total y dos, criptorquidia unilateral; los 9 restantes fueron clasificados por su CE y/o asimetría testicular. La CE fue medida, y el semen colectado por electroeyaculación. Los animales se castraron y se prepararon 3 secciones por cada testículo/animal para su estudio histológico. Los cambios patológicos de 600 secciones de túbulos seminíferos fueron clasificados en 9 grados. El GPEG/100 túbulos, fue calculado al asignarle un valor a cada grado, dependiendo de la severidad de la pérdida del epitelio germinal; los túbulos clasificados como G4+ estaban desprovistos de células germinales y fueron considerados como dañados irreversible-

mente. Los mestizos 5/8 Holstein mostraron mayor incidencia de daños testiculares. La CE estuvo correlacionada positivamente con el peso ($r=0.95$, $P< 0.05$), longitud ($r=0.86$, $P< 0.05$) y ancho testicular ($r=0.97$, $P< 0.05$) y negativamente con GPEG ($r=0.75$, $P< 0.05$) y %G4+ ($r= -0.73$, $P< 0.05$). Toros con $CE \leq 30$ cm ($n=5$) presentaron mayor ($P< 0.05$) GPEG, %G4+ y espermios anormales que los de $CE > 30$ cm (50.5 ± 8.3 , 24.0187% y $39.2 \pm 7.4\%$ vs 21.7 ± 0.89 , $3.27 \pm 1.4\%$ y $14.0 \pm 7.8\%$ respectivamente). Toros mestizos de 24m de edad con $CE \leq 30$ cm y/o testículos asimétricos presentaron mayores lesiones testiculares y pobres características seminales que los que tenían testículos simétricos y $CE > 30$ cm.

Palabras clave: Toros mestizos, histopatología testicular, circunferencia escrotal.

ABSTRACT

An histological and morphometric study of the testicles of 12 *B. taurus* x *B. indicus* crossbred bulls was done. The bulls, $n=6$, 518 Holstein and $n=6$, Brown Swiss were culled, due to body weight, small testis and/or testicular asymmetry. At the age of 24m, scrotal circumference (CE) was measured, and semen collected by electroejaculation. The animals were castrated, and the relationships of CE with: testicular morphometry,

degree of germinal epithelial loss (GPEG), and percentage of tubules graded 4 or greater (%G4+), was determined. Three out of the 12 bulls were not included in the statistical analysis, because 1 had total hypoplasia and 2 had cryptorchidism. Pathologic changes in 600 cross sections of seminiferous tubules from each bull were classified into 9 grades. The GPEG/100 tubules was calculated by assigning a value to each grade, according to the severity of loss of germinal epithelium. Tubules classified as G4+ were devoid of germinal cells and provided an index of irreversible loss of germinal epithelium. The CE was correlated positively with testicular weight ($r=0.95$, $P < 0.05$), length ($r=0.86$, $P < 0.05$) and wide ($r=0.97$, $P < 0.05$) and negatively with GPEG ($r=0.75$, $P < 0.05$) and %G4+ ($r= -0.73$, $P < 0.05$). Five bulls with CE ≤ 30 cm and/or testicular asymmetry had higher ($P < 0.05$) GPEG, %G4+ and % abnormal sperm than those with CE >30 cm (50.5 ± 8.3 , 24.0 ± 87 and 39.2 ± 7.4 Vs 21.7 ± 0.89 , 3.27 ± 1.4 and $14.0 \pm 7.8\%$ respectively). Twenty four months old crossbred bulls with CE ≤ 30 cm and/or testicular asymmetry had more testicular lesions and poorer seminal characteristics than did bulls with CE >30 cm.

Key words: Crossbred young bulls, histopathology, scrotal circumference.

INTRODUCCIÓN

En Venezuela, la producción de leche y carne constituye el propósito fundamental para el desarrollo de su ganadería mestiza, el cual es producto de cruces entre vientres de razas criollas y/o mestizas con toros puros principalmente de las razas Holstein y Pardo Suizo, alternando con las razas cebuínas, empleando para ello la inseminación artificial o a través de la monta natural con machos mestizos mejoradores [20,21].

Dentro de estos sistemas, el rol que desempeña el macho bovino en el mejoramiento productivo y reproductivo de un rebaño es muy importante, y su comportamiento va a depender de la capacidad de sus testículos para la producción de testosterona y de grandes cantidades de espermatozoides viables, que garanticen su fertilidad. Sin embargo, la utilización de un macho mestizo como reproductor necesita de una estricta selección, a fin de garantizar una alta eficiencia reproductiva y que transmita características hereditarias deseables. La exclusión de condiciones patológicas y más aún hereditarias, las cuales afectarían el comportamiento futuro del animal ocasionando graves pérdidas económicas, debe ser considerada como un criterio fundamental en la selección de cualquier semimental [20].

Es conocido que la producción espermática está correlacionada positivamente con el tamaño testicular y la circunferencia escrotal (CE), esta última se ha utilizado además como un predictor confiable del peso testicular, producción de semen y pubertad de toros en crecimiento [10, 18, 19], y para

diagnosticar patologías testiculares [19, 22, 24]. También se ha reportado que el crecimiento de los testículos se debe a un incremento en la longitud total de los túbulos seminíferos y a la proporción del parénquima ocupada por ellos, así como, a un aumento del diámetro tubular [1, 11, 23, 25].

Un elevado porcentaje de anomalías espermáticas, azoospermia o baja concentración de espermatozoides en el semen de un toro joven, junto con cambios en el tamaño o consistencia de los testículos, está relacionado con disturbios en los procesos de espermatogénesis, que pueden ser debido a condiciones patológicas como hipoplasia, degeneración o a procesos inflamatorios de los testículos [16]. En la hipoplasia parcial, así como en la degeneración testicular, se observa disminución del tamaño testicular, que va acompañado con variaciones en la producción seminal, las cuales dependen del grado de severidad presente; asimismo, en los casos de hipoplasia total puede evidenciarse además aspermia y testículos muy pequeños. Sin embargo, se ha determinado que no siempre los testículos pequeños son patológicos [19, 24]. En los mestizos tropicales existen variaciones muy grandes en el desarrollo corporal y testicular, y es muy frecuente encontrar animales de 24 meses de edad con circunferencia escrotal y peso corporal inferior a los 30 cm y 350 Kg respectivamente [20]. Está bien documentado que animales con testículos relativamente pequeños a la pubertad, suelen convertirse en toros adultos con testículos igualmente pequeños [20, 21].

En el ganado mestizo es necesario conocer, si los testículos pequeños son el producto de un epitelio seminífero normal, aunque en menor proporción, o si por el contrario obedecen a lesiones patológicas; con esto sería posible descartar un animal lo más temprano posible basado en la observación clínica del desarrollo testicular y de las características seminales, para de esa forma evitar las pérdidas económicas que significa la manutención de un animal que no será un futuro reproductor. De acuerdo a ello se programó un ensayo con el principal objetivo de evaluar las características histopatológicas y morfométricas de los testículos; las características seminales y los niveles séricos de testosterona en toros mestizos 5/8 Holstein y 5/8 Pardo Suizo a los 24 meses de edad, los cuales habían sido descartados como reproductores a la edad de 18 meses debido a problemas de desarrollo corporal y testicular y a otras lesiones testiculares.

MATERIALES Y MÉTODOS

El ensayo se llevó a cabo en la hacienda "La Esperanza" de la Universidad del Zulia, localizada en el Km 107 de la vía que conduce de Maracaibo a Machiques, del municipio autónomo Rosario de Perijá del estado Zulia, calificada como una zona de bosque seco tropical, ubicada entre las coordenadas 10° 15' Latitud Norte y 72° 25' Longitud Oeste, aproximadamente a 100 msnm [11]. La precipitación promedio oscila entre 700 y 1.290 mm/anales, presentando un régimen bimodal y

una temperatura promedio de 28°C con variaciones entre 23 y 35°C. Se emplearon doce toros mestizos, seis 5/8 Holstein x 5/16 Brahman x 1/16 Mosaico (5/8 H) y seis 5/8 Pardo Suizo x 5/16 Brahman x 1/16 Mosaico (5/8 PS), los cuales habían sido eliminados como futuros reproductores a la edad de 18 meses. Los animales fueron agrupados de acuerdo a la patología presente en: grupo 1 (G1, n=4 5/8 PS) Bajo desarrollo corporal y testicular; grupo 2 (G2, n=5, 4 eran 5/8 H y 1 5/8 PS), Asimetría testicular grupo, grupo 3 (G3, n=2 5/8 H) Criptorquidia unilateral y grupo 4 (G4) un animal 5/8 PS que presentó Hipoplasia total en ambos testículos. Todos los animales recibieron manejo sanitario y alimenticio similar, correspondiente al sistema tradicional mejorado. Al alcanzar 200 Kg de peso corporal se ubicaron en el grupo de toretes y se mantuvieron a pastoreo en potreros de pasto guinea (*Panicum maximum*). Los toros fueron incorporados individualmente al ensayo a los 24 meses de edad, cuando se procedió a pesarlos, medirles la CE con una cinta métrica especial para esos fines (Lane Manufacturing IncR Colorado), tomar muestras de sangre para determinación de testosterona, eyaculados por electro-eyacuación y posteriormente castrarlos [6] para el estudio de daños patológicos de los testículos.

En el eyaculado se evaluó: volumen (ml), motilidad masal (escala de 1 al 5, donde 1 corresponde a ausencia de movimiento y 5 al máximo movimiento), motilidad individual (%), concentración espermática (técnica del Hemocitómetro) y morfología espermática a través de la frotis coloreándolos con la tinta de la Sociedad Norteamericana de Teriogenología. Se procedió a contar 200 células espermáticas, clasificando los espermatozoides en: normales, con anomalías de cabeza, cola y presencia de gota citoplasmática proximal o distal [5]

Para determinar los niveles séricos de testosterona, se extrajeron muestras de sangre de la vena yugular cada 30 minutos y durante 3 horas seguidas, entre las 6:00 am y las 9:00 a.m. [5]. Las muestras fueron centrifugadas a 3.000 r.p.m. por 20 minutos y el suero fue analizado por radioinmunoanálisis (RIA), utilizando kits de Testosterona en fase sólida, (COAT-A-COUNT) de la Diagnostics Products Corporation (DPC), el cual presenta una sensibilidad de 0.04 ng/ml y una reactividad cruzada menor de 0.05% con la androstenediona e inferior a 0.01% para otros esteroides como la androsterona y cortisol [5]. El coeficiente inter e intraensayo correspondió a 5.4 y 4.8%, respectivamente.

Cambios en el epitelio seminífero y tejido intersticial

Los testículos fueron lavados con solución fisiológica isotónica y examinados detalladamente a fin de detectar lesiones macroscópicas; después de separarles los epidídimos se pesaron y a cada testículo se le midió longitud, ancho y grosor mediante el empleo de un vernier. En cada testículo se practicó una sección medio sagital, iniciándose en el polo superior, observándose su color y consistencia; luego se realizaron múltiples secciones transversas de aproximadamente 1 cm de grosor con el fin de detectar lesiones macroscópicas. Tres

muestras de tejido que incluyeron la extremidad dorsal, media y ventral de cada testículo, para un total de seis muestras por animal, se fijaron en Bouin [12, 17] y se procesaron usando las técnicas estándares de preparación de tejidos para microscopía óptica [12, 17]. Secciones de 3 a 5 µm fueron cortadas de cada bloque de parafina y teñidas con coloración corriente de Hematoxilina y Eosina (H-E), algunas secciones se tiñeron con Reactivo Ácido Perhiódico de Schiff (PAS y Hematoxilina) y con Tricrómico de Gomori.

Las seis secciones de los testículos se examinaron con un microscopio óptico a 100X con la finalidad de detectar cambios en el epitelio seminífero y tejido intersticial. En cada lámina se marcaron 25 puntos con un marcador indeleble y se contaron 4 túbulos alrededor de cada punto hasta completar 100 túbulos por cada sección, en total se clasificaron 600 túbulos por toro. Los túbulos se clasificaron en nueve grados diferentes: grado 0: epitelio seminífero normal, FIG. 1, grado 1: epitelio seminífero con picnosis y descamación de espermatidas y/o vacuolización focal, grado 2 epitelio seminífero con cambios intermedios entre grado 1 y grado 3, grado 3: epitelio seminífero con sólo espermatogonias y células de Sertoli principalmente, grado 4: epitelio con células de Sertoli vacuoladas, túbulos encogidos, lumen irregular y apariencia peritubular irregular y gruesa), grado 4a: túbulos hipoplásicos con sólo células de Sertoli y sin ninguna vacuolización, grado 5: túbulos sin epitelio y con sólo restos de membrana basal, grado 6: túbulos con estasis espermática, granuloma espermático o mineralización, grado 7: túbulos con sólo elementos tisulares fibrosos [19, 23, 26].

De acuerdo al grado de cambios en el epitelio seminífero, se le asignó un valor entre 0 y 1 a cada grado; 0, 1/4, 2/4, 3/4 para los grados 0, 1, 2, 3 respectivamente y 4/4 para los grados 4 al 7. El porcentaje de túbulos en cada grado fue multiplicado por el peso relativo asignado y el resultado fue sumado, la sumatoria estima el Grado de Pérdida del Epitelio Germinal (GPEG) por 100 túbulos seminíferos de cada toro. El porcentaje de túbulos grado 4 o más (G4 +), fue sumado y se analizó por separado del GPEG, considerando que estos túbulos por estar desprovistos de células germinales, poseen un índice de pérdida irreversible de la espermatogénesis [19, 23, 26].

Los datos fueron analizados usando un programa estadístico computarizado, S.A.S empleando pruebas "t" de student para comparar medias de grupos independientes. Así mismo, se procesaron en una matriz de correlaciones de Pearson y se evaluaron las posibilidades asociadas.

RESULTADOS Y DISCUSIÓN

Los toros empleados pertenecían a un ensayo previo de evaluación de pubertad en el que se les venían realizando evaluación reproductiva continuas desde los 8 meses de edad [5] y del cual fueron excluidos como futuros reproductores a la

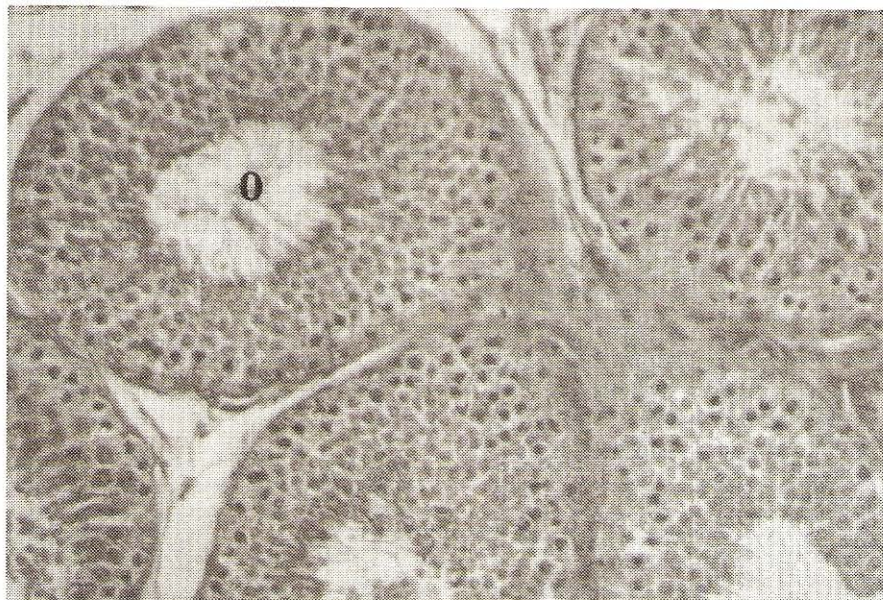

FIGURA 1. TESTÍCULO CON TÚBULO SEMINÍFERO NORMAL GRADO 0. OBSÉRVASE QUE EL EPITELIO GERMINAL CONSERVA UN GROSOR NORMAL, LO CUAL ES INDICATIVO DE ACTIVIDAD ESPERMATOGÉNICA (H&E. 200X).

**TABLA I
PESO Y CIRCUNFERENCIA ESCROTAL EN TOROS MESTIZOS A LOS 24 MESES DE EDAD DE ACUERDO A LA CAUSA DE ELIMINACIÓN (GRUPO) Y AL GENOTIPO**

Causa eliminación y N° del Toro	Genotipo	Peso corporal (Kg)	Circunferencia Escrotal (cm)
1. Bajo desarrollo			
1.097	5/8 Pardo Suizo	331	33.0
1.058	5/8 Pardo Suizo	330	32.0
2.051	5/8 Pardo Suizo	288	30.0
1.048	5/8 Pardo Suizo	335	30.0
2. Asimetría testicular			
2.052	5/8 Holstein	262	30.0
1.074	5/8 Holstein	332	29.0
1.031	5/8 Pardo Suizo	315	28.5
2.048	5/8 Holstein	306	26.5
2.046	5/8 Holstein	306	21.5
3. Hipoplasia			
1.061	5/8 Pardo Suizo	293	16.0
4. Criptorquidia			
1.086	5/8 Holstein	295	
2.008	5/8 Holstein	255	

edad de 18 meses por haberseles diagnosticado clínicamente: Bajo desarrollo corporal y/o testicular (G1), Asimetría testicular marcada (G2), cuando el contenido escrotal era de tamaño desigual, Hipoplasia total de ambos testículos (G3), caracterizada por ausencia de crecimiento testicular y Criptorquidia unilateral (G4), en cuyos casos se encontró un solo testículo en la bolsa escrotal derecha, representando todas las patologías

una frecuencia de 33.3%, 41.6%, 8.3% y 16.6% respectivamente, TABLA I.

La hipoplasia y/o la degeneración testicular resultan ser de las patologías más frecuentemente encontradas en toros con testículos pequeños, observándose estos síndromes separados. El diagnóstico diferencial se basa en la presunción de que los testículos hipoplásicos nunca alcanzan el estado adul-

TABLA II
GRADO DE CAMBIOS PATOLÓGICOS EN EL EPITELIO SEMINÍFERO (PÉRDIDA DEL EPITELIO GERMINAL) DE CADA UNO DE LOS TOROS MESTIZOS

Toro Nº	C.E (cm)	Porcentaje de túbulos seminíferos por cada grado									
		0	1	2	3	4	4a	5	6	7	GPEG
1.097	33.0	45.5	38.1	7.3	2.4	6.3	0.2	0.2			21.6
1.058	32.0	22	62.5	14.6	0.8						23.5
2.051	30.0	32.6	51	11.3	2.6	2.3					22.5
1.048	30.0	47.5	37.1	9.3	1.6	2.6	1.3	0.3			19.3
2.052	30.0	19.1	20.1	13.3	18.1	12.8	14.3	2			54.2
1.074	29.0	3.6	29.2	24.4	20.9	15.5	2	4.2			56.8
1.031	28.5	42	37.2	5.7	2.5	11.3					26.8
2.048	26.5	10.3	41.6	32.3	13.3	2.8					39.2
2.046	21.5	4.5	11.1	14.6	15.6	4.8	49.1				75.6
1.061	16.0						100				100.0
1.086*		9.7	28	11.4	30	20.3	0.6				56.1
2.008*		55	23.4	3.4	1.7	5.4	8.0	1.3			23.5

* Criptorquídicos. CE. = Circunferencia Escrotal en cm. GPEG = Grado de Pérdida del Epitelio Germinal / 100 túbulos. Es la suma de los valores después de multiplicar los porcentajes de los túbulos en Grados 1, 2, 3 por 1/4, 2/4, y 3/4 respectivamente y los grados 4, 4a, 5, 6 y 7 por 4/4. El máximo valor posible para G.P.E.G es 100.

to normal, aunque pueden producir espermatozoides fértiles, sobre todo los que presentan hipoplasia parcial; mientras que, los testículos degenerados se desarrollan normalmente pero posteriormente se deterioran [16]. La hipoplasia testicular es un defecto congénito en el cual no ocurre el desarrollo potencial del epitelio espermatogénico, ha sido reportada en todas las especies de animales domésticos, existiendo datos satisfactorios para juzgar su incidencia, solamente en los toros Swedish Highland, donde se afirma que 23% de los toros con lesiones testiculares padecían tal afección.

El toro 1061, un mestizo 5/8 Pardo Suizo, presentó hipoplasia, sus testículos eran muy pequeños, no hubo desprendimiento de prepucio, nunca se pudo eyacular y mostró ausencia de espermatogénesis; alcanzó un peso corporal a los 24 meses de 293 Kg. y 16 cm de circunferencia escrotal, TABLA I. El peso de ambos testículos fue de 30 gr. y la longitud, ancho y grosor testicular de 4.16, 2.20, y 2.09 cm respectivamente. Sus testículos eran blandos al tacto y al corte, con excesiva cantidad de grasa en la bolsa escrotal izquierda. Los resultados del análisis histopatológico coinciden con lo reportado por otros autores [9, 13, 15, 16, 21, 22, 24, 26], observándose que el 100% de los túbulos seminíferos examinados, TABLA II, se caracterizaban por una falta de elementos germinales y evidente ausencia de espermatogénesis, ocupados completamente por el citoplasma de las células de Sertoli sin ninguna vacuolización, un diámetro tubular menor, y una apariencia microscópica uniforme, FIGS. 2 y 3. Alrededor de los túbulos, en el espacio intersticial, se observó una relativa hiperplasia de

las células de Leydig, sin embargo los niveles séricos de testosterona permanecieron por debajo de los niveles detectables de 0.01 ng/ml. Se desconoce la razón de la ausencia de testosterona aun en respuesta a factores liberatorios de LH en toros azoospermicos con hiperplasia de las células de Leydig, [24]. Estudios en humanos, específicamente en testículos con el Síndrome de Sólo Células de Sertoli, donde existe deterioro de la esteroidogénesis, parecen indicar que existe una conexión entre la ausencia de células germinales y el deterioro de la función de las células de Leydig [27]. Es bien conocido que el desprendimiento del prepucio es andrógeno dependiente [2], en el torete con hipoplasia total no se produjo el desprendimiento del prepucio, posiblemente debido a la ausencia de testosterona, ya que está confirmada la alta correlación entre la concentración de testosterona, la CE y el desprendimiento del prepucio [2, 5, 11].

Otra anomalía del desarrollo testicular que fue observada, específicamente en dos toros mestizos 5/8 Holstein (1086 y 2008), resultó ser la criptorquidia unilateral, en ambos casos con descenso incompleto del testículo izquierdo. La ubicación exacta del otro testículo no pudo identificarse, aunque se efectuó palpación rectal y de la región inguinal, puesto que estos animales no fueron sacrificados, ambos animales alcanzaron un peso promedio de 275 Kg., TABLA I. El volumen seminal y la cantidad de espermios en el eyaculado promedio para estos animales fue de 1.5 ml y 200×10^6 / ml respectivamente, TABLA III, con muy baja motilidad individual. El único testículo presente en el escroto presentó medidas muy similares al de

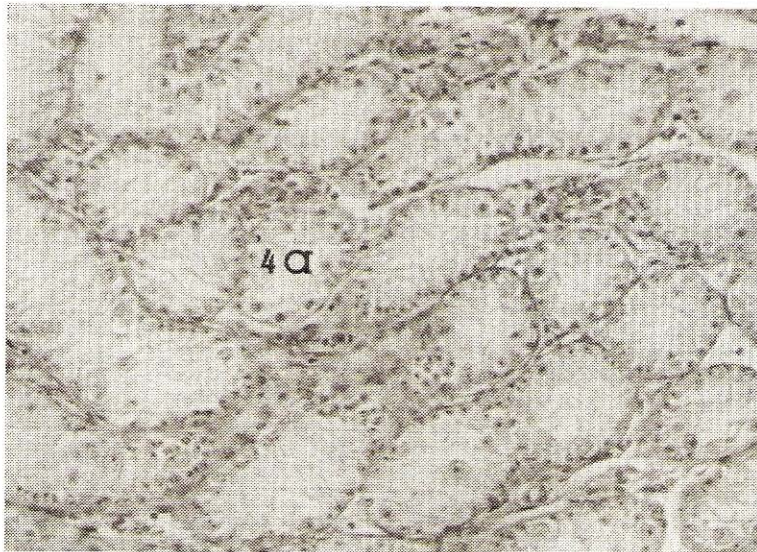


FIGURA 2. TESTÍCULO CON TÚBULOS HIPOPLÁSICOS, GRADO (4a), CONSTAN DE CÉLULAS DE SERTOLI SIN VACUOLIZACIÓN, CUYAS PROLONGACIONES CITOPASMÁTICAS OCUPAN EL LUMEN DEL TÚBULO EN SU TOTALIDAD. CORRESPONDEN AL TORO 1.061 CON HIPOPLASIA TOTAL (H&E. 160X).

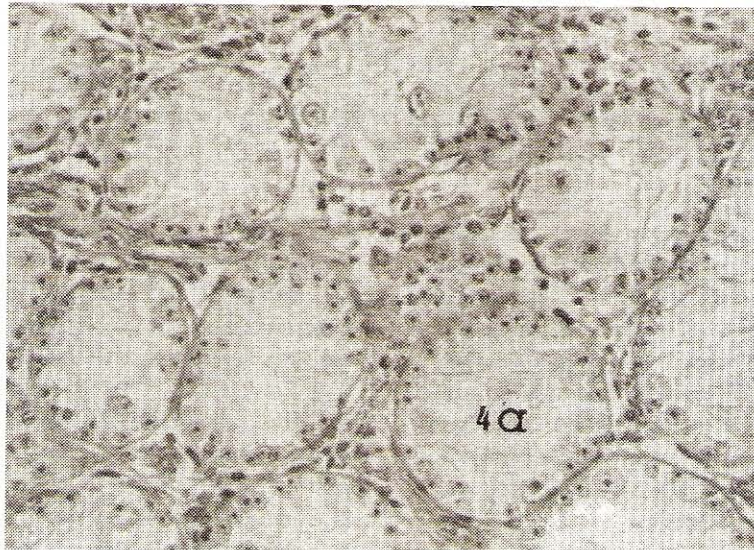


FIGURA 3. TÚBULOS SEMINÍFEROS HIPOPLÁSICOS, GRADO 4a (H&E. 400X).

TABLA III

CARACTERÍSTICAS SEMINALES EN EL EYACULADO DE LOS TOROS MESTIZOS

Toro N°	CE (cm)	Volumen (ml)	Concentración (x 10 ⁶ ml)	Motilidad Progresiva (%)	Espermatozoides Normales (%)
1.097	33.0	3.0	400	60	98.0
1.058	32.0	3.5	720	65	94.0
2.051	30.0	3.5	600	30	63.0
1.048	30.0	3.0	720	70	89.0
2.052	30.0	5.0	100	35	55.0
1.074	29.0	4.5	500	30	80.0
1.031	28.5	3.0	615	70	75.0
2.048	26.5	1.0	80	20	39.0
2.046	21.5	3.0	60	15	55.0

CE=Circunferencia Escrotal.

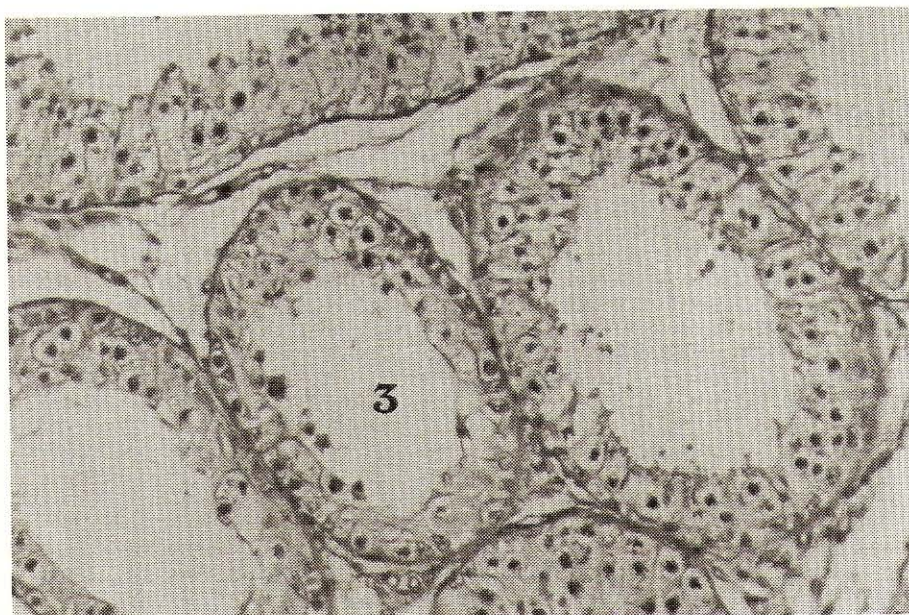


FIGURA 4. TÚBULO SEMINÍFERO GRADO 3, CONSTITUIDO PRINCIPALMENTE POR ESPERMATOGONIAS Y CÉLULAS DE SERTOLI, A NIVEL LUMINAL SE OBSERVAN RESTOS CELULARES DEGENERADOS (H&E. 160X).

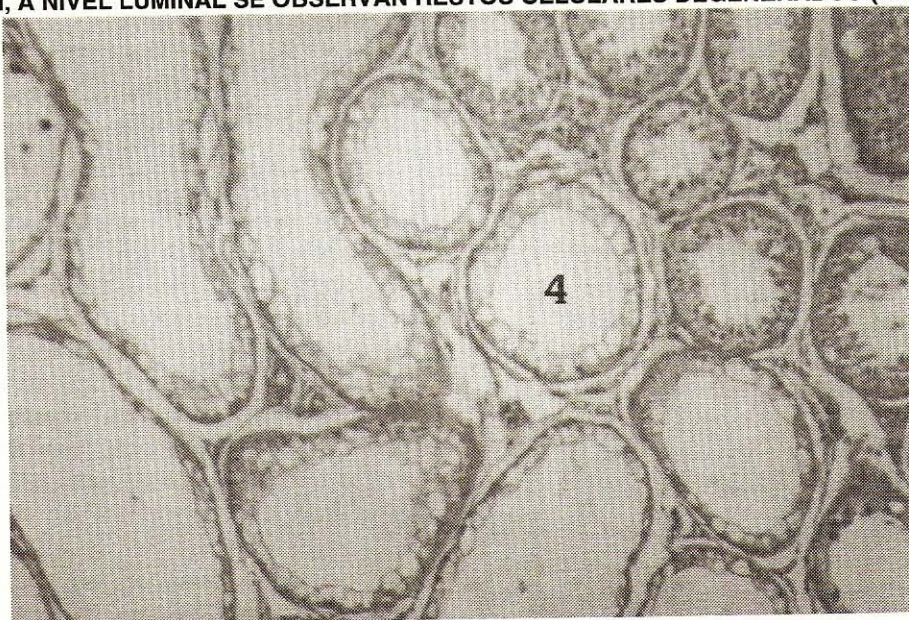


FIGURA 5. TESTÍCULO MOSTRANDO UN GRUPO DE TÚBULOS SEMINÍFEROS GRADO 4. SE OBSERVAN SÓLO CÉLULAS DE SERTOLI VACUOLADAS (H&E. 160X).

los otros toros, siendo el peso, longitud, ancho y grosor del mismo 205 gr., 9.56, 5.95, 5.35 cm respectivamente. La evaluación macroscópica permitió evidenciar en el toro 1086 la presencia de un engrosamiento de la túnica albugínea, adherencias fibrinosas entre las túnicas vaginal propia y común a nivel del cordón testicular, ausencia del seno epididimario y adhesión del cuerpo del epidídimo al borde posterior del testículo en su totalidad, así como también, bandas fibrosas en el parénquima testicular.

El análisis histopatológico de los testículos criptorquídicos reveló un elevado porcentaje del GPEG (56.1%) y de túbulos con grado 4 o más (21%) con alta prevalencia (30%) de

túbulos seminíferos grado 3 y grado 4 (20.3%), FIGS. 4 Y 5, respectivamente, reflejando una degeneración severa del testículo presente en el escroto, TABLA II. El porcentaje de GPEG y de túbulos G4+ en el toro 2008 fue menor (23.5 y 14.7%), sin lesiones macroscópicas aparentes. Se observó fibrosis intersticial con hiperplasia reactiva de las células intersticiales de Leydig en ambos testículos de estos toros, FIG. 6, lo que coincide con lo reportado por otros autores [13, 15], donde las células intersticiales no están alteradas y conservan sus funciones, aún cuando en ocasiones pueden aparecer hiperplásicas. También ha sido reportado que estos animales muestran caracteres sexuales secundarios normales, debido a que sus

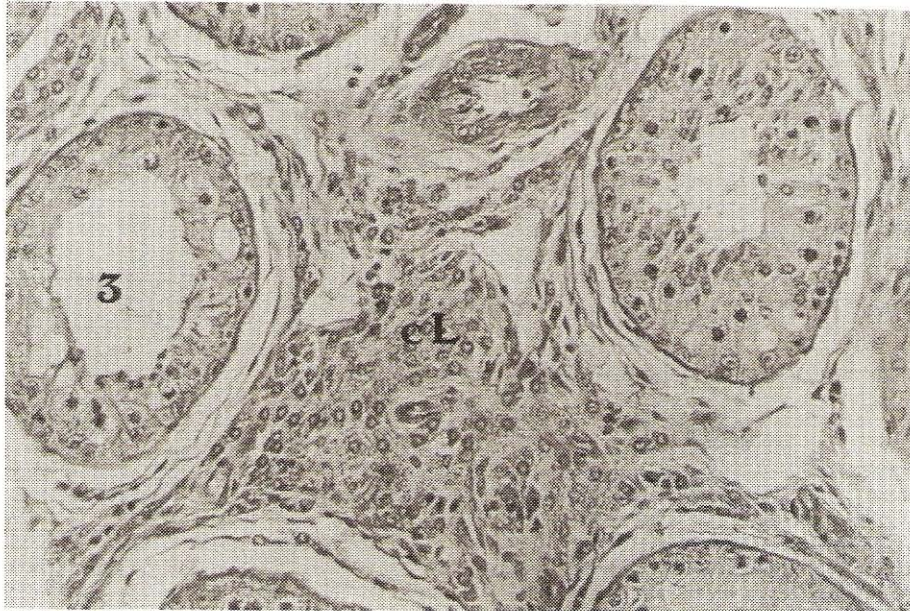


FIGURA 6. TÚBULO SEMINÍFERO GRADO 3. A NIVEL INTERSTICIAL EXISTE HIPERPLASIA DE LAS CÉLULAS DE LEYDIG (CL). (H&E. 160X).

testículos secretan testosterona a niveles casi normales [15]; en el caso de estos toretes mestizos, los niveles séricos de testosterona fueron comparativamente mayores (5.1 ng/ml) que los encontrados en los otros animales, con excepción del 1031, el cual presentó niveles similares e hiperplasia reactiva de las células intersticiales de Leydig, quizás debido a un incremento en la producción de testosterona por parte de las células intersticiales hiperplásicas.

Los toros de con bajo desarrollo corporal y testicular, presentaron mejores características seminales, específicamente en lo que se refiere a la concentración, motilidad masal e individual, siendo significativos ($P < 0.05$) el % de espermios normales al compararlos con los toros que presentaban asimetría testicular, TABLA III, confirmando lo indicado por otros [4, 15].

Adherencias fibrinosas en la cápsula testicular, específicamente entre las capas parietal y visceral de la túnica vaginal, así como también de la túnica vaginal con la albugínea, se encontraron en los animales independientemente del grupo al que pertenecieran. El toro 1031 presentó adherencias de la túnica vaginal al testículo izquierdo; en el toro 2052 específicamente, se observó pérdida del seno epididimario con adherencias de la cola del epidídimo en el testículo derecho, adherencias entre las túnicas testiculares se observó en un 33% de los animales y en un 25% se presentó adherencias del epidídimo al testículo. La presencia de tales adherencias, en un buen porcentaje de los toros en este estudio, independientemente del mestizaje o de la causa de eliminación como futuro reproductor, es una evidencia de que existe un factor común que está relacionado con tal afección. Se ha sugerido el trauma como la causa de adhesión capsular, estando más relacionado con la influencia inicial, mientras que los factores promotores son la isquemia y la infección [24].

Cabe destacar el hecho de que estos animales permanecían en grupo que salían a pastorear, lo que facilitaba no sólo el hecho de que se golpearan entre sí, sino que de manera habitual y según su libido, solían montarse unos a otros, lo que podría ocasionar traumas en el aparato reproductor, también el mismo hecho del pastoreo diario incrementa las posibilidades de sufrir traumas en los testículos provocado por posibles golpes con arbustos, piedras o cualquier otro elemento que se consiga en el potrero. Se pudo observar áreas o focos fibróticos en el parénquima de ambos testículos, en todos los toros del Grupo 1 y en los toros 1074 y 2048 del Grupo 2, FIGS. 7 y 8, coincidiendo con lo reportado por otros autores [26]. En todos los casos, estas áreas fibróticas se encontraban frecuentemente en las porciones media y ventral del testículo afectado.

Cambios en el Epitelio Seminífero y Grado de Pérdida del Epitelio Germinal (GPEG).

Es bien conocida la sensibilidad del epitelio seminífero a todo tipo de influencia adversa, y a una variedad de disturbios, físicos, químicos, endocrinos, patológicos, etc. Los efectos de estos disturbios y de su deterioro se reflejan en la pérdida del epitelio germinal lo que trae como consecuencia una disminución en la producción espermática [15, 24]. El método de determinación del Grado de Pérdida del Epitelio Germinal (GPEG) provee una de las mejores estimaciones de la función espermatogénica de los testículos [22], el daño puede variar desde una vacuolización leve en el epitelio seminífero con pérdida de pocas células germinales, FIGS. 9 y 10, a una vacuolización extensiva con pérdida severa de las células germinales, FIG. 11. En animales normales, una vacuolización leve puede ocurrir debido a la degeneración espontánea de algunas células germinales durante la espermatogénesis. Sin embargo la

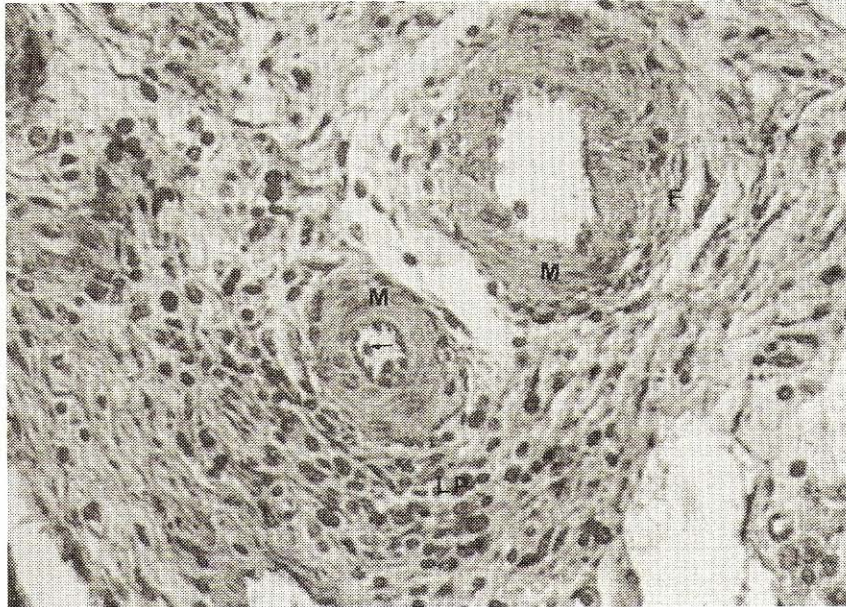


FIGURA 7. ARTERIAS DE PEQUEÑO CALIBRE, OBSÉRVESE HIALINIZACIÓN DE LA CAPA MEDIA (M) Y REACCIÓN ENDOTELIAL (FLECHA). A NIVEL DEL INTERSTICIO EXISTE FIBROSIS PERIVASCULAR (F) E INFILTRADO LINFOPLASMOCITARIO (LP) EN CANTIDADES MODERADAS (TRICRÓMICO DE GOMORI. 400X).

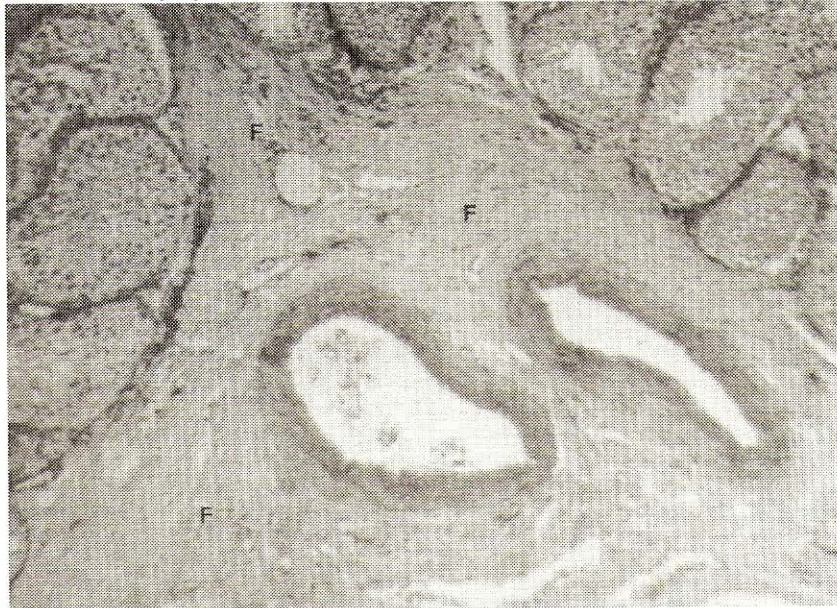


FIGURA 8. FIBROSIS INTERSTICIAL SEVERA (F), EN EL CENTRO DOS ARTERIAS DE PEQUEÑO CALIBRE, DE PAREDES ENGROSADAS Y UN MODERADO INFILTRADO LINFOPLASMOCITARIO A NIVEL INTERFIBRILAR (TRICRÓMICO DE GOMORI. 400X).

pérdida severa de las células germinales con la vacuolización del epitelio seminífero es usualmente una manifestación de daño externo del testículo [24]. En este ensayo, siguiendo la metodología reportada por varios autores [19, 22, 24] fueron categorizados las frecuencias de túbulos anormales, así como también pesados de acuerdo a la severidad del daño de la función espermatogénica. De esta manera, los túbulos con pérdida de la capa de espermatocitos tendrán menos oportunidad de regeneración, que aquellos con pérdida de la capa de espermatidas. Las lesiones microscópicas varían según la gravedad y la fase de degeneración, en etapas tempranas, pueden

apreciarse fallas en la maduración de los espermatozoides con degeneración de las espermatidas; muchas aparecen necróticas y otras producen células gigantes fagocíticas multinucleadas. Si la degeneración es más avanzada, las zonas interesadas serán más amplias y se observan lesiones degenerativas en las capas de espermatocitos. Cuando el proceso progresa los túbulos aparecen desnudos de las membranas basales que se desprenden, y finalmente hasta de las células de Sertoli que son las más resistentes; FIG. 11, en tales circunstancias los túbulos se colapsan y son sustituidos por tejido conectivo.

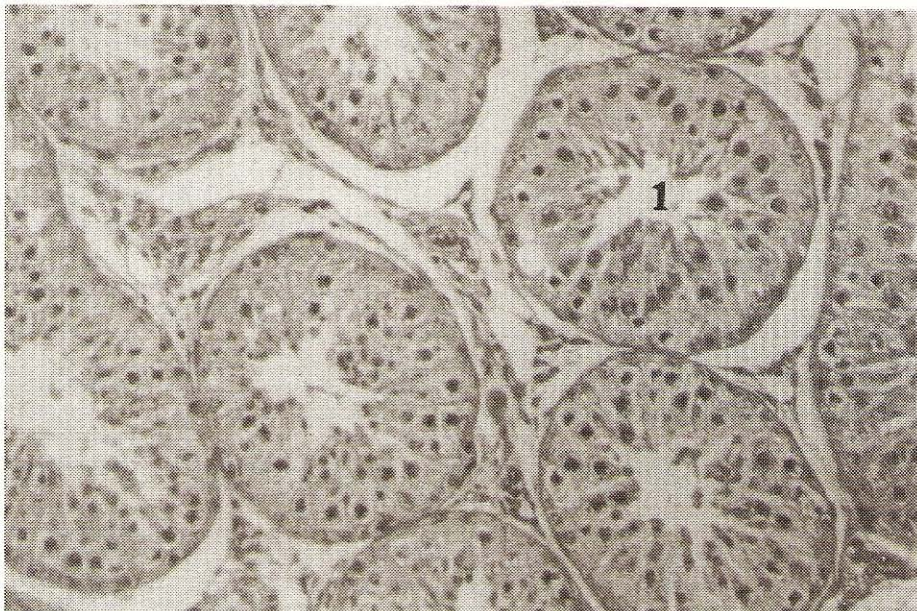


FIGURA 9. TESTÍCULO MOSTRANDO TÚBULOS CON CAMBIOS DEGENERATIVOS. TÚBULO GRADO 1 CON VACUOLIZACIÓN FOCAL EN EL EPITELIO SEMINÍFERO Y ESCASOS RESTOS DESCAMATIVOS EN LA LUZ TUBULAR (H&E. 160X).

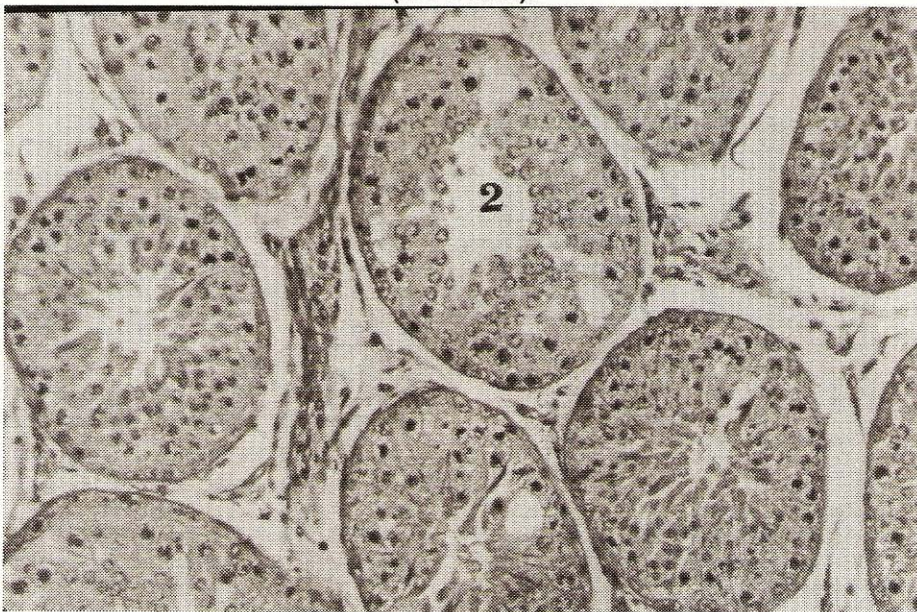

FIGURA 10. TESTÍCULO CON TÚBULO SEMINÍFERO MOSTRANDO UN MAYOR NÚMERO DE VACUOLAS EN EL EPITELIO GERMINAL GRADO 2. OBSÉRVESE QUE A NIVEL LUMINAL NO EXISTEN CÉLULAS ESPERMÁTICAS (H&E. 160 X).

Los túbulos clasificados como Grado 4, FIG. 5, los cuales presentaban solo células de Sertoli vacuoladas, fueron distintos de los túbulos clasificados como Grado 4a; estos últimos eran de menor diámetro, apariencia microscópica uniforme y ocupados completamente por el citoplasma de las células de Sertoli. La ausencia de vacuolas nos indica que estos túbulos no se desarrollaron a su tamaño normal ni tuvieron células germinales en ellos [7, 24], lo cual es característico de túbulos hipoplásicos. El toro 1061 presentó la mayor frecuencia de túbulos hipoplásicos Grado 4a, como también dos de los toros con asimetría testicular, el 2046 con el 49.1% y el 2052 con el

14.3%, TABLA II. Túbulos con cambios degenerativos más avanzados Grado 5 y 6, como espermiostasis, FIG. 12, granuloma espermático, FIG. 13 o mineralización, se observaron en dos toros uno por cada grupo, independientemente de la presencia de asimetría testicular. El granuloma espermático y/o la mineralización han sido reportadas como secuelas de espermiostasis [14, 24]. La estenosis de una determinada porción del túbulo produce retención y luego mineralización del contenido; alrededor de los focos mineralizados se descama el epitelio y la membrana basal se fragmenta, estableciéndose un contacto entre los espermios degenerados y el tejido conectivo

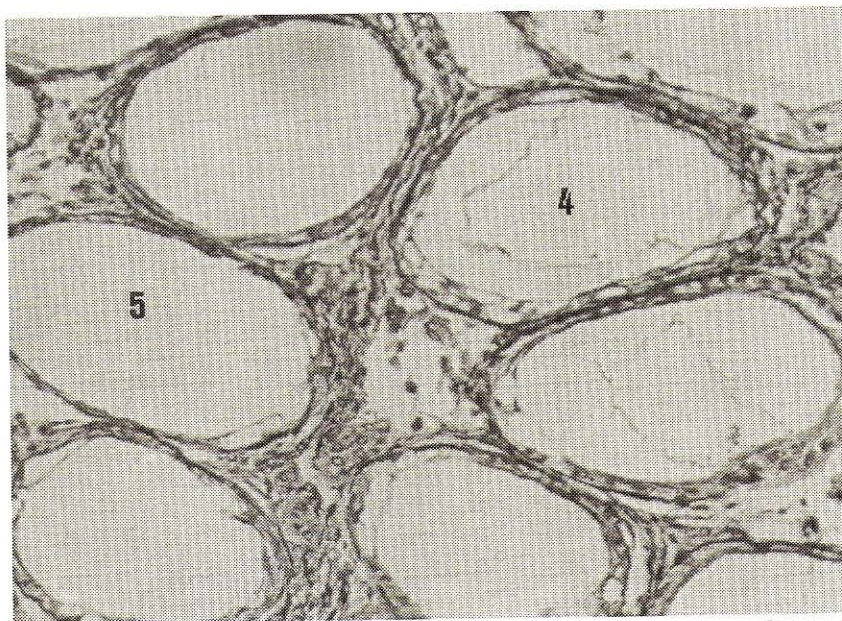


FIGURA 11. TESTÍCULO CON UN GRUPO DE TÚBULOS SEMINIFEROS GRADO 5, LAS CÉLULAS GERMINALES SE HAN DESCAMADO, MOSTRANDO SOLAMENTE LA MEMBRANA BASAL. ADYACENTE A ESTOS TÚBULOS, UN TÚBULO GRADO 4 (TRICRÓMICO DE GOMORI. 160X).

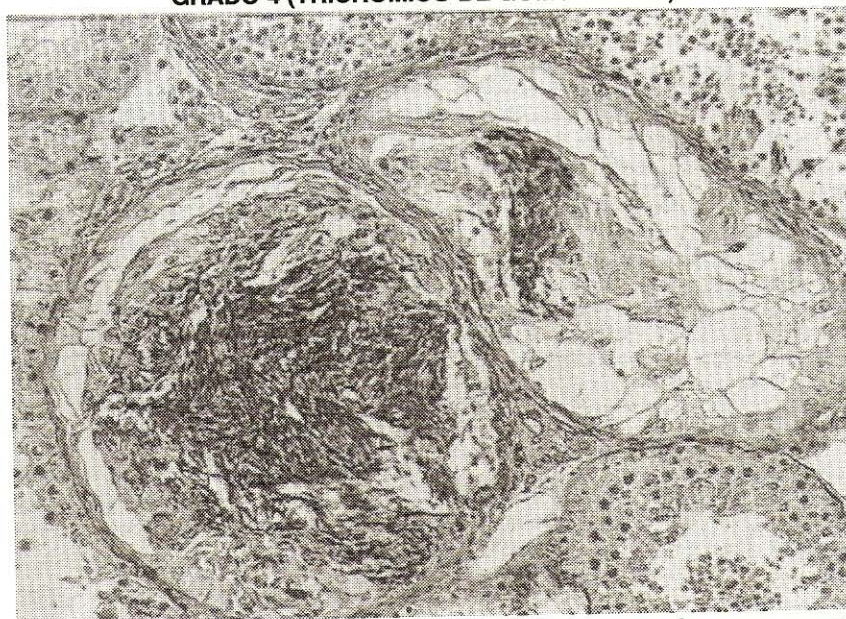

FIGURA 12. TESTÍCULO, MOSTRANDO DOS TÚBULOS SEMINIFEROS CON ÉSTASIS ESPERMÁTICA GRADO 6 (TRICRÓMICO DE GOMORI. 200X).

intertubular, con lo cual se origina la reacción granulomatosa con los espermatozoides [15]. El Grado de Pérdida del Epitelio Germinal (GPEG) fue mayor en los animales asimétricos y con C.E 30 cm, TABLA IV.

La circunferencia escrotal (CE) estuvo correlacionada positivamente con el peso de ambos testículos ($r = 0.95$; $P < 0.05$), con la longitud ($r = 0.86$; $P < 0.05$), ancho ($r = 0.97$; $P < 0.05$) y con el grosor testicular ($r = 0.76$; $P < 0.05$), y negativamente con el porcentaje de GPEG y el porcentaje de túbulos Grado 4+ ($r = -0.75$; $P < 0.05$ y -0.73 ; $P < 0.05$), TABLA V. Una correlación alta y significativa ($r = 0.67$; $P < 0.05$), se encontró

entre la CE y el porcentaje de espermios normales en el eyaculado y con la motilidad individual ($r = 0.65$; $P < 0.05$) y fue alta pero negativa con el porcentaje de espermios anormales ($r = -0.75$; $P < 0.05$), TABLA VI .

La asociación de testículos pequeños en estos mestizos con los elevados cambios patológicos en el epitelio seminífero (% GPEG) y especialmente con pérdida irreversible del epitelio germinal (% G4+), es indicativo de que la selección de toros por su circunferencia escrotal estaría justificada, puesto que animales con $CE \leq 30$ cm y sobre todo si los testículos eran asimétricos, presentaron un mayor daño a nivel del epitelio se-

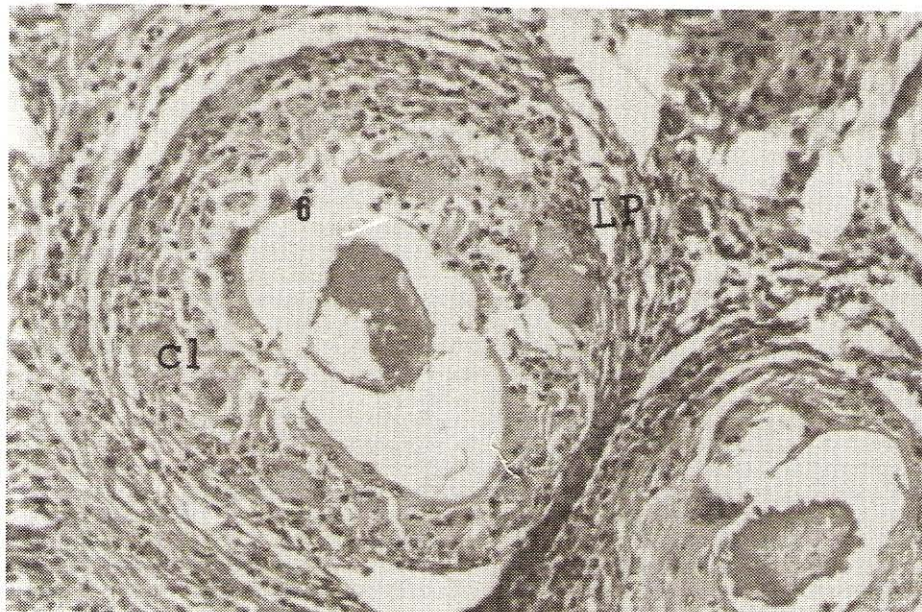


FIGURA 13. TÚBULO SEMINÍFERO GRADO 6, MOSTRANDO REACCIÓN GRANULOMATOSA, OBSÉRVESE INFILTRADO LINFOPLASMOCITARIO (LP) Y CÉLULAS GIGANTES DE LANGHANS (CL). EN LA PARTE CENTRAL EXISTEN DOS FOCOS DE CALCIFICACIÓN DISTRÓFICA (H&E. 200X).

TABLA IV

PESO CORPORAL, CIRCUNFERENCIA ESCROTAL, MORFOMETRÍA TESTICULAR, GPEG, TÚBULOS G4+ Y NIVELES SÉRICOS DE TESTOSTERONA EN TOROS MESTIZOS SEGÚN LA CAUSA DE ELIMINACIÓN COMO REPRODUCTORES

Variables	Causa de Eliminación	
	Grupo 1 Bajo Desarrollo Corporal o Testicular n = 4	Grupo 2 Asimetría Testicular n = 5
Peso (Kg)	321.0 ± 11.0	304.2 ± 11.5
Circunferencia Escrotal	31.2 ± 0.7 ^a	26.37 ± 1.7 ^b
Peso Testicular (gr)	208.1 ± 11.7 ^a	128.3 ± 20.3 ^b
Longitud Testicular (cm)	10.4 ± 0.1	9.3 ± 0.6
Ancho Testicular (cm)	11.7 ± 0.2 ^a	9.5 ± 0.6 ^b
Grosor Testicular (cm)	5.5 ± 0.1 ^a	4.5 ± 0.3 ^b
G.P. E.G. (%)	21.7 ± 0.8 ^a	50.5 ± 8.3 ^b
G 4 + (%)	3.2 ± 1.4	24.0 ± 8.7
Testosterona (ng/ml)	2.3 ± 0.5	2.5 ± 0.9

Letras distintas en la misma línea difieren (P < 0.05).

TABLA V

COEFICIENTES DE CORRELACIÓN ENTRE LA CIRCUNFERENCIA ESCROTAL, MORFOMETRÍA TESTICULAR, GPEG Y G4+ EN TOROS MESTIZOS

	Morfometría Testicular					
	Peso Testicular	Longitud Testicular	Ancho Testicular	Grosor Testicular	GPEG (%)	G4+ (%)
Circunferencia Escrotal	0.95*	0.86*	0.97*	0.76*	-0.75*	0.73*

*(P < 0.05).

TABLA VI
COEFICIENTES DE CORRELACIÓN ENTRE LA CIRCUNFERENCIA ESCROTAL, EL GPEG, G4+ Y LAS CARACTERÍSTICAS SEMINALES DE TOROS MESTIZOS

	Características Seminales			
	Volumen	Concentración	Motilidad	Espermios Normales
C. E	0.30*	0.59*	0.65 ^{ns}	0.67 ^{ns}
G.P.E.G	0.24*	-0.72 ^{ns}	-0.74	-0.54*
G4+	0.31*	-0.62*	-0.53*	-0.37*

*(P < 0.05) ns= no significativa.

minífero. Por otro lado tenían las peores características seminales, evidenciadas por la correlación negativa entre el % GPEG y la concentración espermática en el eyaculado ($r = -0.72$; $P < 0.05$) y con la motilidad individual ($r = -0.74$; $P < 0.05$), TABLA VI, coincidiendo con lo reportado por otros [19, 24]. No obstante algunos toros con lesiones severas en el epitelio seminífero pudieran producir eyaculados con una calidad aceptable, esto es indicativo de que túbulos seminíferos normales, adyacentes a túbulos no funcionales, pueden producir espermatozoides normales [19].

Los toros del grupo con bajo desarrollo corporal y/o testicular presentaron mejores características seminales y un porcentaje bajo de GPEG y de túbulos G4+ al compararlos con los de asimetría testicular; sin embargo, todos poseían algún grado de degeneración, en tales casos la disminución del tamaño testicular dependería del número de túbulos afectados y de la naturaleza de la lesión, lo que coincide con lo reportado por otros autores en animales jóvenes, puros de carne [19, 24]. La causa de la degeneración testicular es muy variada, cualquier influencia nociva sobre el estado general es capaz de producir una degeneración testicular, entre éstas podemos mencionar temperaturas ambientales extremas, infecciones localizadas o sistémicas, procesos nutricionales, lesiones vasculares, lesiones obstructivas en la cabeza del epidídimo, autoinmunidad, agentes nocivos y factores hormonales de los cuales se ha indicado que de haber algún desequilibrio en la producción de las hormonas involucradas en el inicio y mantenimiento de la espermatogénesis, podría ocasionar degeneración testicular [2, 24].

Los niveles séricos de testosterona no revelaron diferencias significativas ni entre los dos genotipos, ni entre los grupos patológicos a excepción del torete con hipoplasia total, en el que los niveles de testosterona si fueron muy inferiores, coincidiendo con lo reportados para estos mestizos *Bos taurus* x *Bos Indicus* [5], animales de la raza Friesian [2] y mestizos cebuínos [3]. Estos resultados revelan que el deterioro que presentaron los toros del Grupo 2 en su epitelio seminífero, no fue debido a una deficiente producción de testosterona por parte de las células intersticiales de Leydig. Se encontró una asociación baja y no significativa entre los niveles séricos de testosterona, la circunferencia escrotal, el porcentaje de GPEG, túbulos G4+ y las características seminales.

CONCLUSIONES

Este estudio indica que el tamaño de los testículos medidos a través de la circunferencia escrotal, es imprescindible para la determinación del estado patológico de los testículos de toros mestizos. La reducción en el tamaño, puede ser evidenciada en evaluaciones de rutina dentro del rebaño. Ante estas alteraciones, debemos estar alertas, puesto que podría tratarse de una degeneración o de una hipoplasia testicular; en ambos casos existirán problemas de fertilidad, sin embargo en los casos de hipoplasia, está implícita la posibilidad de transmitir a la descendencia esa característica negativa. Los toros con testículos asimétricos y circunferencia escrotal menor o igual a 30 cm tuvieron las peores características seminales, presentando además, lesiones histopatológicas severas en sus testículos, aún cuando las lesiones no fueron siempre las mismas. La disminución del tamaño testicular en estos toros mestizos postpuberales con lesiones severas en el epitelio seminífero, no se debieron a deficiencias de testosterona. Es importante resaltar que del total de animales descartados como reproductores a los 18 meses, el 8.3% resultó con hipoplasia total, el 33% mostró degeneración testicular severa y en el 58% fue de moderada a leve sin que se pueda comprobar si podría ser reversible o no, lo que indica, que evaluaciones tempranas y continuas de los animales, podría ayudar a la selección de los mejores y evitar pérdidas de dinero por alimentación y hospedaje de machos no aptos para la reproducción.

AGRADECIMIENTOS

Los autores desean expresar su agradecimiento al Consejo de Desarrollo Científico y Humanístico de la Universidad del Zulia (CONDES), por el financiamiento otorgado para realizar esta investigación y a la Agencia Internacional de Energía Atómica (AIEA-AUSTRIA) por el aporte de los kits de testosterona.

REFERENCIAS BIBLIOGRÁFICAS

- [1] ABDEL R., M. The postnatal development of the reproductive organs in bulls with special reference to puberty. *Acta Endocrinológica*. Suppl. 49: 1. 1960.

- [2] ABDEL, M.G; THIBIER, M. Peripheral plasma androstenedione and testosterone concentrations in bulls before and during puberty. **J. Reprod. Fert.** 56:7. 1979.
- [3] AGARWAL, S.P.; SINGH, N.; AGARWAL, V.K.; DWARAKNATH, P.K. Serum testosterone level in relation to age and sexual development in crossbred bulls. **Indian J. Dairy Sci.** 36:12. 1983.
- [4] ALMQUIST, J.O.; BRANAS, R.J.; BARBER, K.A. Postpuberal changes in semen production of Charolais bulls ejaculated at high frequency and the relationship between testicular measurement and sperm output. **J Anim Sci.** 42:670. 1976.
- [5] ARANGUREN M., J.A.; MADRID B, N.; GONZÁLEZ S, C.; RINCÓN U, E.; RAMÍREZ I., L.; QUINTERO M., A. Pubertad en toretes mestizos 5/8 Holstein y 5/8 Pardo Suizo. **Rev. Fac. Agron. (L.U.Z).** 12:393. 1995.
- [6] BARNES, M.A.; KAZMER, G.W.; BOOCKFOR, F.K.; WADE, R.J.; HALMAN, R.D; DICKEY, J.F. Testosterone, Luteinizing hormone, Follicle stimulating hormone, and Prolactin response to unilateral castration in prepubertal Holstein Bulls. **Theriogenology.** 19:635. 1983.
- [7] CARROLL, E.J.; BALL. L. Testicular changes as affected by mating systems in beef cattle. **Am J Vet Res.** 31:241. 1970.
- [8] COMISIÓN DEL PLAN NACIONAL DE APROVECHAMIENTO DE LOS RECURSOS HIDRÁULICOS. (COPLANARH). **Inventario Nacional de Tierras.** Región del Lago de Maracaibo. Región I. Sub - Regiones 1A, 1B, 1C. Caracas. Venezuela. 295.pp. 1975.
- [9] COULTER, G.H.; ROUNSAVILLE, T.R; FOOTE, R.H. Heritability of testicular size and consistency in Holstein bulls. **J. Anim Sci.** 43:9. 1976.
- [10] COULTER, G.H.; FOOTE, R.H. Bovine testicular measurement as indicator of reproductive performance and their relationship to productive traits in cattle: a review. **Theriogenology.** 11:297. 1979.
- [11] CURTIS, S.K; AMANN, R.P. Testicular development and establishment of spermatogenesis in Holstein bulls. **J. Anim Sci** 54:1645. 1981.
- [12] DI FIORE, M. S.H. **Diagnóstico Histológico.** Editorial "El Ateneo". 5ta Edición. Buenos Aires: 79 - 112. 1984.
- [13] HAFEZ, E.S.E. **Endocrinología de la Reproducción.** Reproducción e Inseminación Artificial en Animales Domésticos. Interamericana. 4ta Edición. México. 1985.
- [14] HAHN, J.; FOOTE, R.H; SEIDEL, G.E. Jr. Testicular growth and related sperm output in dairy bulls. **J. Anim Sci.** 29:41. 1969.
- [15] JUBB, K.V. F; KENNEDY; P.C. **Patología de los Animales Domésticos.** Editorial Labor. 1ra Edición. Tomo 1. Cap. 6: 523 - 561. 1973.
- [16] LAGERLOF, N. Infertility in male domestic animals. **Proc.12th Vet. Cong:** 214 - 231. 1938.
- [17] MACMANUS, J.F.A; MOWRY R. W. **Técnica Histológica.** Editorial Atika S.A. Madrid: 586. 1968.
- [18] LUNSTRA, D.; FORD, J.J; ECHTERNAKAMPS, S.E. Puberty in beef bulls: Hormone concentrations, growth, testicular development, sperm production and sexual aggressiveness in bulls of different breeds. **J. Anim Sci** 46:1054. 1978.
- [19] MADRID, N.; OTT, R.S.; RAO VEERAMACHANENI, D.N.; PARRETT, D.F.; VANDERWERT, W; WILLMS, C.L. Scrotal circumference, seminal characteristics, and testicular lesions of yearling Angus bulls. **Amer J. Vet Res,** 49:579. 1988.
- [20] MADRID-BURY, N. Desarrollo testicular y pubertad en toretes mestizos. En: **Ganadería Mestiza de Doble Propósito.** C. González Stagnaro. 1era Edición. Edit. Universidad del Zulia. Maracaibo, Cap.XI: 234. 1992.
- [21] MADRID-BURY, N.; GONZÁLEZ F, R.; SOTO B., E.; GONZÁLEZ S., C.; ARANGUREN M., J.A. Circunferencia escrotal, crecimiento y características seminales de toretes mestizos F1 (1/2 Brahman x 1/2 Holstein). **Rev. Fac. Agron. (L.U.Z)** 11:127. 1994.
- [22] PALASZ, A.T.; CATES, W.F.; BARTH, A.D.; MAPLETOFT, R.J. The relationship between scrotal circumference and quantitative testicular traits in yearling beef bulls. **Theriogenology** 42: 715. 1994.
- [23] SALIM, B.; ENTWISTLE, K.W. Duration of the seminiferous epithelial cycle of hybrids *Bos indicus x Bos taurus* bull. **J. Reprod Fert.** 66:729. 1982.
- [24] VEERAMACHANENI, D.N.R.; OTT, R.S.; HEATH, E.H.; McENTEE.K.; BOLT, D.J.; HIXON, J.E. Pathophysiology of small testis in beef bulls: Relationship between scrotal circumference, histopathologic features of testis and epididymides, seminal characteristics, and endocrine profiles. **Amer J Vet Res.** 47:1988. 1986.
- [25] WILDEUS, S.; ENDWISTLE, K.W. A quantitative histological study of testicular and epididymal development in *Bos indicus* cross bulls. **Anim Reprod Sci.** 6:1-10. 1983.
- [26] YUAN, Y.D. Correlation of testicular pathology and reproductive performance in bulls used for artificial insemination. Cornell University, Ithaca, N.Y. U.S.A. (PhD Tesis de Grado) 154 pp. 1979.